SL 616.923-071

SL 616.923

Beiträge

zur

pathologischen Anatomie

und zur

allgemeinen Pathologie.

Herausgegeben

von

Prof. Dr. **Aschoff** in Marburg, Prof. Dr. **v. Baumgarten** in Tübingen, Prof. Dr. **Bendz** in Lund, Prof. Dr. **Bollinger** in München, Prof. Dr. **Bostroem** in Gießen, Prof. Dr. **Chiari** in Prag, Prof. Dr. **Eppinger** in Graz, Prof. Dr. **Ernst** in Zürich, Prof. Dr. **Foà** in Turin, Prof. Dr. **C. Golgi** in Pavia, Prof. Dr. **Griffini** in Genua, Prof. Dr. **Hauser** in Erlangen, Prof. Dr. **Homén** in Helsingfors, Prof. Dr. **Klebs** in Hannover, Prof. Dr. **Klemensiewicz** in Graz, Prof. Dr. **Löwit** in Innsbruck, Prof. Dr. **Lustig** in Florenz, Prof. Dr. **Marchand** in Leipzig, Prof. Dr. **Martinotti** in Bologna, Prof. Dr. **Nauwerck** in Chemnitz, Prof. Dr. **Neumann** in Königsberg i. Pr., Prof. Dr. **R. Paltauf** in Wien, Prof. Dr. **O. Pertik** in Budapest, Prof. Dr. **Podwyssozki** in Odessa, Prof. Dr. **Reddingius** in Groningen, Prof. Dr. **Ribbert** in Göttingen, Prof. Dr. **Schottelius** in Freiburg i. Br., Prof. Dr. **Schmorl** in Dresden, Prof. Dr. **Sprouck** in Utrecht, Prof. Dr. **Stilling** in Lausanne, Pros. Dr. **Stroebe** in Hannover, Prof. Dr. **Thoma** in Magdeburg-Sudenburg, Prof. Dr. **Tizzoni** in Bologna, Prof. Dr. **Weichselbaum** in Wien, Prof. Dr. **Ziegler** in Freiburg i. Br.

redigiert von

Dr. E. Ziegler,

Professor der patholog. Anatomie und der allgem. Pathologie in Freiburg i. Br.

Sechstes Supplementheft.

Inhalt: Beiträge zur pathologischen Anatomie der Pest. Von Professor Dr. **Hermann Dürck.**

Mit 15 Tafeln, 2 Kurven

und 1 Abbildung im Text.

Jena.

Verlag von Gustav Fischer.

1904.

Aus dem pathologischen Institut in München.

Beiträge zur pathologischen Anatomie der Pest.

Von

Professor Dr. **Hermann Dürck,**
Assistent am pathologischen Institut in München.

Mit 15 Tafeln, 2 Kurven und 1 Abbildung im Text.

Quando in corpore humano tempestuosissimus humorum conflictus et aestus exsurgit, quod in lue pestilenti imprimis fieri observamus, hinc inde quoque in anfractibus vel plano oriuntur montes velut flammivomi, modo aperto igne conspicui magis, unde anthracum fluxit nomen, modo occulto, quod in bubonibus visendum est.

Fridericus Wilhelmus Clauderus
De Bubone pestilenti Jenae MDCLXXXI.

Sechstes Supplementheft der Beiträge zur pathologischen Anatomie und zur allgemeinen Pathologie herausgegeben von Professor Dr. E. Ziegler Freiburg i. Br.

Jena.
Verlag von Gustav Fischer.
1904.

Nachdruck verboten. Übersetzungsrecht vorbehalten.

ROYAL CO... ...YSICIANS
CL... b16.923
AC... 2363
SOUR...
DATE

Vorwort.

Die vorliegenden Untersuchungen verdanken ihre Entstehung einem mehrwöchentlichen Aufenthalte in Bombay während der Monate Februar und März 1901.

Ich möchte nicht unterlassen, an dieser Stelle noch einmal dankbar anzuerkennen, daß die Anregung zu dieser Reise von Herrn Professor Dr. Martin Hahn in München ausgegangen ist.

Trotz der ungeheuren Sterblichkeit, welche während meiner Anwesenheit in Bombay an Pest herrschte — es starben an dieser Krankheit täglich zwischen 300 und 400 Menschen — war es nicht leicht, das zu den autoptischen Untersuchungen notwendige Material zu gewinnen, da die Abneigung der eingeborenen Bevölkerung gegen die Ausführung von Sektionen bei den Angehörigen aller vertretenen Religionen, bei Hindus, Mohammedanern, Parsis, Christen, Juden eine gleichmäßige und nahezu unüberwindliche ist. Von den vorhandenen mit Pestkranken belegten Spitälern kam für die Anstellung von Nekropsieen allein das Arthur-Road-Hospital im Distrikte Byculla in Betracht, und ich bin dessen verdienstvollem, unermüdlichem und unerschrockenem Leiter, dem Parsiarzte Dr. Khan Bahadur N. H. Choksy, Ehrendoktor der Universität Freiburg und special assistant health officer, zu ganz speziellem Danke verpflichtet für das liebenswürdige und verständnisvolle Entgegenkommen, welches er meinen Plänen entgegenbrachte und für die stets freigebig gewährte Unterstützung, die er meinen Untersuchungen zuteil werden ließ.

Durch die Erlaubnis zur Ausführung von Obduktionen in dem ihm unterstehenden Spital hat Herr Dr. Choksy ein nicht geringes Risiko übernommen und sich dadurch oftmals dem Odium von Vorgesetzten und Untergebenen und nicht zuletzt dem Unwillen seiner Landsleute mutig ausgesetzt; nur wer die Schwierigkeit der Verhältnisse aus eigener Anschauung an Ort und Stelle selbst kennt, wird diesen Umstand richtig zu würdigen wissen.

Wiederholt war mein Unternehmen in Gefahr, an dem Widerstand der Bevölkerung oder an dem Veto eines hohen städtischen Beamten gänzlich zu scheitern, und ich muß hier auch dankbar der wertvollen Förderung gedenken, welche mir durch die Güte des health-officer von Bombay, Mayor Jennings sowie durch das tatkräftige Eingreifen unseres deutschen Konsuls, des Herrn Grafen Pfeil zuteil wurde.

Ich kann diese Zeilen nicht schließen, ohne meines lieben Freundes, Dr. A. Mayr, jetzt praktischen Arztes in Bombay, damals Assistent an Prof. Haffkin's Plague research laboratory dankbarst Erwähnung zu tun. Wie er mir überhaupt den Aufenthalt in Bombay so angenehm und nutzbringend wie möglich zu machen bestrebt war, so hat er meine speziellen Aufgaben durch seine ausgedehnten Beziehungen ungemein erleichtert und ganz wesentlich dazu beigetragen, daß ich mein Ziel in der Weise erreichen konnte, wie es tatsächlich geschehen ist.

Es kann vielleicht verwunderlich erscheinen, daß ich hier der Schwierigkeiten Erwähnung tue, welche sich mir bei der Erlangung des Leichenmaterials entgegenstellten, während doch die deutsche Pestkommission im Jahre 1897 27 Pestleichen und die österreichische Kommission im gleichen Jahre sogar 48 Pestleichen seziert hatte. Aber die Verhältnisse waren seit jener Zeit eben wesentlich andere geworden, die Aversion der Bevölkerung gegen die Verbringung ihrer Angehörigen in die Spitäler und ganz besonders gegen die Ausführung von Leichenuntersuchungen war in einem Grade gewachsen, daß die Munizipalität sich veranlaßt sah, die früher verfügte zwangsweise Einschaffung von Pestkranken in die Spitäler vom 1. Januar 1901 an aufzuheben, die Ausführung von Sektionen aber ganz zu untersagen.

Ich war daher in bezug auf die Erlangung des Materials ganz auf sogenannte „unclaimed bodys" angewiesen, d. h. auf Leichen von Personen, welche gewöhnlich in den letzten Stadien der Krankheit oder schon sterbend in das Spital eingebracht wurden, und um deren Bestattung bzw. Verbrennung sich keine Angehörigen bekümmerten. Für gewöhnlich ist es bei den Hindus ja Sitte, daß gleichzeitig mit dem Erkrankten auch dessen Familienmitglieder ins Spital kommen und sich dort in den weitläufigen Höfen oder auch in den Baracken selbst während des ganzen Verlaufes der Krankheit ihres Verwandten aufhalten, bis sie denselben entweder gesund nach Hause führen oder seine Leiche bekränzt zum Verbrennungsplatz tragen können.

Wenn ich trotzdem 16 Fälle einer genauen autoptischen Untersuchung unterziehen konnte, so verdanke ich dies hauptsächlich der Unterstützung der obengenannten Herren.

Ich habe mich bemüht, im folgenden in Bild und Wort eine derartige Schilderung der anatomischen, durch die Pest hervorgebrachten Veränderungen zu geben, daß auch der Arzt, welcher dieselben noch nicht aus eigener Anschauung kennt, in der Lage sein wird, im gegebenen

Falle an der Hand der Bilder und Beschreibungen die Diagnose richtig zu stellen.

Die sporadischen Invasionen, in welchen die Pest in den letzten Jahren an verschiedenen Punkten von Europa aufgetreten ist (so in Wien, Triest, Neapel, Marseille, Glasgow u. a. a. O.) haben zur Genüge dargetan, daß es mit Leichtigkeit gelingt, bei richtiger Erkennung des ersten Falles die Krankheit an einer weiteren Ausbreitung zu verhindern, ebenso wie die Epidemie von Oporto lehrt, wie verhängnisvoll eine anfängliche Verkennung des Krankheitsbildes werden kann. Möglichste Verbreitung der Kenntnis über das anatomische Verhalten der Pest ist der Zweck dieser kleinen Abhandlung. Dazu aber schienen mir vor allem gute Abbildungen unerläßlich, denn was wir bis jetzt an Bildern über die pathologische Anatomie der Pest besitzen [1]), ist wohl kaum dazu geeignet, dem Ungeübten eine einigermaßen richtige Vorstellung zu verschaffen.

Es war mir möglich, von dem Sektionsmaterial, welches sich durch eine sehr glückliche Reichhaltigkeit der Erscheinungsformen auszeichnete, eine größere Reihe von typischen Präparaten nach dem unübertrefflichen Kaiserling'schen Verfahren an Ort und Stelle in den natürlichen Farben zu konservieren. Herr Kunstmaler K. Dirr hat nach diesen Präparaten mit gewohntem Verständnis Aquarelle ausgeführt, die sich durch absolute Naturtreue auszeichnen.

Infolge des gütigen Entgegenkommens des Herrn Verlegers Dr. G. Fischer in Jena, dem ich an dieser Stelle meinen wärmsten Dank aussprechen möchte, konnten die Bilder durch die hiesige Firma F. Reichhold, lithographische Kunstanstalt, in einer Weise reproduziert werden, welche der Schönheit und Deutlichkeit der Originale sehr nahe kommt, so daß in diesem Heft zum ersten Male eine Bilderserie vorliegen dürfte, welche die Entwicklung des Pestbubos auf verschiedenen Stadien, die durch die Pest gesetzten Veränderungen in den Lungen und in anderen Organen, sowie das mikroskopische Verhalten der wichtigsten befallenen Gewebe zur Darstellung bringt.

---

[1]) Aoyama, T., Über die Pest in Hongkong i. J. 1894, Mitteilungen aus der medizinischen Fakultät der kaiserl. japanischen Universität zu Tokio Bd. III, Tokio 1897. Über die Beulenpest in Bombay, II. wissenschaftlicher Teil des Berichtes der österreichischen Pestkommission von Albrecht und Ghon, Wien 1898—1900. Bericht über die Tätigkeit der zur Erforschung der Pest im Jahre 1897 nach Indien entsandten Kommission, erstattet von Gaffky, Pfeiffer, Sticker und Dieudonné, Arbeiten aus dem kaiserlichen Gesundheitsamte, Berlin 1899.

München, im September 1904.

Hermann Dürck.

Bis vor kaum 10 Jahren war die Pest bezüglich ihrer Atiologie und ihrer pathologischen Anatomie eine nahezu unbekannte Krankheit.

Obwohl sie im 14. und 15. Jahrhundert als die furchtbarste Seuche, welche das Menschengeschlecht je erlebt hat, verheerend über die ganze bewohnte Erde hinwegzog, die Länder verwüstete, die Städte entvölkerte und die menschliche Gesellschaftsordnung bis in ihre Grundfesten zu erschüttern drohte, wie kaum jemals ein politisches oder elementares Ereignis, obwohl sie in den folgenden Jahrhunderten von neuem widerkehrte und als unersättliches Gespenst immer neue Opfer forderte, hat die ärztliche Wissenschaft über die Natur dieser Krankheit, welche im 14. Jahrhundert allein in Europa mehr als 25 Millionen Menschen dahinraffte, so gut wie nichts erfahren. Bis vor wenigen Jahrzehnten blieb ein tiefes Dunkel über diese furchtbare Krankheit gebreitet.

Die spärlichen zeitgenössischen Mitteilungen, welche wir über den „schwarzen Tod“ des 14. Jahrhunderts, die „mortalega grande“, wie man die Seuche in Italien nannte, besitzen, entbehren eines jeden tieferen Einblickes über die Ursache und das Wesen, ja sogar über den Sitz der Krankheitsvorgänge.

Der kaiserliche Schriftsteller Kantakuzenos [1]), dessen eigener Sohn Andronikus der Pest in Konstantinopel erlag, berichtet von großen Eiterbeulen (*Ἀποστάσεις μεγάλαι*) an den Oberschenkeln und Armen der Kranken, die durch Erguß von übelriechender Jauche, wenn man sie öffnete, Erleichterung brachten. Damit sind offenbar die Bubonen, die untrüglichen Zeichen der morgenländischen Pest gemeint, denn er spricht außerdem noch von kleineren Beulen an den Armen und im

---

[1]) Joann. Cantacuzen., Historiar. L. IV c. 8 p. 730 s., Ed. Paris. Ich entnehme dieses und die folgenden historischen Zitate der heute noch sehr lesenswerten Abhandlung von J. F. C. Hecker, „Der schwarze Tod“, Berlin 1832, Verlag von F. A. Herbig.

Gesicht, wie an anderen Teilen des Körpers, und unterscheidet diese ganz deutlich von den Brandblattern (*μελαίναι φλυκτίδες*), die nicht weniger von der Pest hervorgebracht werden. Gemeint sind damit offenbar Pestnekrosen der Haut und Pestkarbunkel. „Bei manchen brachen *στίγματα μέλανα* (offenbar Hauthämorrhagieen) über den ganzen Körper hervor entweder einzeln oder zusammenhängend und verfließend. Diese Zufälle fanden sich nicht bei allen vereint, bei manchen reichte ein einziger hin, ihnen den Tod zu bringen, einige aber genasen mit allen behaftet wider Erwarten."

Sowohl im Orient wie namentlich bei der Pest, welche um die Mitte bis zum Ausgange des 14. Jahrhunderts als Pandemie das westliche und mittlere Europa durchzog, scheint die Infektion der Respirationsorgane eine ganz wesentliche Rolle gespielt zu haben. Kantakuzenos erwähnt, daß die Werkzeuge des Atmens von fauliger Entzündung ergriffen wurden; ein heftiger Brustschmerz befiel die Kranken, Blut wurde ausgehustet und der Atem verbreitete einen verpestenden Geruch.

Ebenso berichtet Guy von Chauliac [1]), daß die Seuche in Avignon 1348 mit heftigem Blutspeien der Kranken begonnen habe. „Nach dieser Zeit sah man Bubonen in den Achseln wie in den Weichen und Brandbeulen über den ganzen Körper, aber nur erst gegen den siebenten Monat genasen einige Kranke mit gereiften Bubonen, wie in der gewöhnlichen, milderen Pest."

Bocaccio [2]) sah in Florenz bei Männern wie bei Frauen zu Anfang Geschwülste in den Weichen und in den Achseln von verschiedenem Umfang bis zur Größe eines Apfels oder eines Eies, welche das Volk Pestbeulen (Gavoccioli) nannte.

Barnes [3]), der nach den Jahrbüchern des 14. Jahrhunderts ein lebendiges Bild der schwarzen Pest in England entworfen hat, bezeichnet die äußeren Pestzufälle mit folgenden Ausdrücken:

„Knobs or swelling in the groin or under the armpits, called kernels (Bubonen), biles (Beulen), clains (Geschwüre), blisters (Blasen), pimples (Pusteln), wheals or plague sores (Karbunkeln)."

Mit Recht weist Hecker (l. c.) in bezug auf die recht divergierenden Angaben gleichzeitiger Autoren über die Manifestationen der Pest darauf hin, „daß diese gewaltige Krankheit nicht immer in derselben Gestalt erscheint, sondern daß sie bei unverändertem Wesen des Giftes, das sie hervorbringt und von ihr so reichlich aus dem Körper

---

[1]) Guidon. de Cauliaco, Chirurgia Tract. II c. 5 p. 113, Ed. Lugdun 1572, zit. nach Hecker.

[2]) Decamerone, Giorn. I. Introd., zit. nach Hecker.

[3]) The history of Edward III., Cambridge 1688 fol. p. 432.

des Kranken ausgeschieden wird, proteusartig wechselt, von der unscheinbarsten fieberlosen Brandblase, die erst nach einiger Dauer ihr Gift nach dem Innern entsendet und dann erst Fieber und Bubonen hervorruft, bis zu den mörderischen Formen, wo anthraxartige Entzündungen edle Eingeweide befallen". Das von vielen Ärzten beschriebene Brustleiden der Pestkranken bezieht Hecker auf „Lungenbrand" und glaubt, daß das Virus auch in der exhalierten Luft enthalten gewesen sei, wodurch er die enorme Ansteckungsfähigkeit erklärt. Wie richtig er übrigens die tatsächlichen Verhältnisse bereits beurteilt, geht aus folgenden Sätzen hervor:

„So konnte mithin den Furchtsamen die Flucht nicht frommen, denn hatten sie auch alle Gemeinschaft mit Kranken und Verdächtigen ängstlich vermieden, so waren ihre Kleider doch schon von verpesteter Luft durchzogen, und jeder Atemzug führte ihnen die Keime der mörderischen Krankheit zu, die in der großen Mehrzahl der Körper nur allzuleicht aufgehen. Hierzu kam die gewöhnliche Verbreitung der Pest durch Kleider und Betten und tausend andere Dinge, an denen das Pestgift haftet — eine Verbreitung, die sich bei mangelnder Aufsicht bis ins Unendliche vervielfältigen mußte, und weil Gegenstände dieser Art dem Zutritt der Luft entzogen, den Ansteckungsstoff nicht nur auf eine unberechenbare Zeit aufbehalten, sondern auch seine Wirksamkeit steigern und ihn wie ein lebendes Wesen wiedererzeugen, dem ersten Wüten der Seuche noch viele Jahre später furchtbare Nachwehen folgen ließ."

Eine für die damaligen Verhältnisse nicht schlechte Beschreibung des Pestbubo ist uns in der Dissertation des Altenburgers Friedrich Wilhelm Clauderus Jena 1681 überliefert. Er erkannte richtig, daß die Lymphdrüsen der Sitz und das Substrat der Bubonen seien:

„Sunt vero bubones pestilentes tumores glandularum maligni dolorifici, in locis magis glandosis corporis infecti erumpentes, a sero acri corrosivo venenato subsistente . . .

Subjectum bubonum pestilentium sunt glandulae conglobatae, principaliter sub axillis et in inguinibus, adaequate etiam in collo, sub mento et prope aures . . ."

Sektionen von Pestleichen sind natürlich bis in die neueste Zeit nur sehr selten ausgeführt worden. Im Jahre 1656 sollen in Neapel auf ausdrücklichen Befehl des Magistrates einige Autopsieen von Pestleichen angestellt worden sein, aber die Resultate waren nach unseren heutigen Begriffen recht zweifelhafte, denn das einzige, was die Obduzenten berichten konnten, war, daß „die Eingeweide brandig, das Herz, die Lungen, die Leber voll schwarzer Flecken, die Gallenblase voll zäher Galle und die Blutgefäße voll von koaguliertem, schwarzem Blute seien", eine Beschreibung, die natürlich ebensogut auf sehr viele andere Krankheiten passen kann.

Das größte anatomische Beobachtungsmaterial hat wohl der Fran-

zose Bulard [1]) gehabt, welcher während der Jahre 1833 bis 1838 die Pest in Alexandrien, Kairo, Smyrna und Konstantinopel studierte und sich rühmt 20000 Pestkranke behandelt und mehr als 800 Pestleichen untersucht zu haben. Aber auch seine Angaben, welche natürlicherweise noch ganz in den alten humoralpathologischen Anschauungen befangen sind, haben nicht besonders viel zur Klärung unserer Vorstellungen beigetragen. Jedenfalls hat er aber richtig erkannt, daß das Lymphgefäßsystem den Hauptsitz der Erkrankung darstellt, und daß die Erscheinungen an demselben ungemein wechselvolle sein können. Er berichtet darüber:

„Die Drüsen setzen uns bald durch die Größe ihrer Entwicklung, bald durch die Tiefe ihrer Färbung, bald durch die verschiedenen Zustände pathologischer Entartung in Erstaunen. Überblickt man alle angestellten Sektionen, so findet man, daß die Drüsen im Volumen von der Größe einer kleinen Pistazie bis zu der eines Gänseeies und darüber variieren, in der Farbe von der grauen Gehirnsubstanz bis zum äußerst lividen Zustande, in der Festigkeit von einem scirrhusähnlichen Zustande bis zu dem des Brandes. In den schwersten Fällen weiß man nicht, ob man mehr über das tiefe Eindringen der Unordnungen, oder über die Schnelligkeit ihrer Erzeugung erstaunen soll."

Merkwürdigerweise weiß Bulard über Veränderungen an den Lungen gar nichts zu berichten.

So konnte sich denn auch Griesinger [2]) in seiner heute noch in vielen Punkten klassischen Darstellung der Pest bezüglich der pathologischen Anatomie nur auf wenige verläßliche Beobachtungen stützen.

Die im Jahre 1878 im russischen Gouvernement Astrachan in dem kleinen Fischerdorfe Wetljanka plötzlich aufflammende und wahrscheinlich durch aus dem türkischen Feldzuge heimkehrende Kosaken oder durch deren Effekten eingeschleppte Pestepidemie hatte das Interesse Europas vorübergehend wieder auf diese fast vergessene Infektionskrankheit hingelenkt und die Eventualität ihrer Verbreitung in Europa in den Bereich der Möglichkeit gerückt. Aber als die von der deutschen Reichsregierung zum Studium der Seuche ausgesandte Kommission an Ort und Stelle eintraf, war dieselbe nach dem verhältnismäßig geringen Opfer von 364 Todesfällen schon wieder erloschen.[3])

Da zog plötzlich im Jahre 1894 eine offenbar aus dem uralten Pestsitze Yünnan eingeschleppte und sehr heftig auftretende Epidemie in der chinesischen Hafenstadt Kanton und unmittelbar darauf in

---

[1]) F. A. Bulard, Über die orientalische Pest. Aus dem Französischen übersetzt von Dr. Hermann Müller, Leipzig 1840, Leop. Michelsen.

[2]) Griesinger, Infektionskrankheiten, Virchow's Handbuch der spez. Pathologie und Therapie II 2 1. Aufl., Erlangen 1857, 2. Aufl. 1864.

[3]) Vgl. Sommerbrodt, Zur Symptomatologie der Pest von Wetljanka, Berlin 1879. Hoppe, Über die Pest, I.-D., Berlin 1879. Zimmermann, Über die Pest und ihr Auftreten während des 19. Jahrhunderts in Europa, I.-D., Berlin 1880.

Hongkong die Aufmerksamkeit der zivilisierten Welt auf sich. Da bei den nahen Handelsbeziehungen sowohl Europa wie namentlich auch Japan gefährdet erschienen, so wurden von der französischen und von der japanischen Regierung wissenschaftliche Abordnungen zum Studium der Krankheit entsandt. Der Erfolg derselben war von ungeahnter Tragweite und ist bekannt; er führte eine ganz neue Ära in unserer Erkenntnis dieser Infektionskrankheit herauf: nach kurzer Zeit hatten die Leiter der beiden Expeditionen, der Franzose Yersin und der Japaner Kitasato die Ätiologie der Pest entdeckt, und von diesem Moment an datiert die moderne wissenschaftliche Bearbeitung der Krankheit.[1])

Ohne den Ruhm der Entdecker im geringsten verkleinern zu wollen, so kann man wohl sagen: Der mit der modernen Technik ausgerüsteten Forschung mußte die Ätiologie der Pest auf den ersten Ansturm offenkundig werden, da bei keiner anderen Infektionskrankheit die Mikroorganismen so zahlreich vorhanden und so mühelos nachweisbar sind.

T. Aoyama[2]) hat als Erster nach der Entdeckung des Pestbazillus während der Pestepidemie in Hongkong i. J. 1894 als Mitglied der japanischen Kommission 15 Sektionen von Pestleichen ausgeführt. Leider ist er an einer weiteren Ausbeutung des Materials verhindert worden, da er sich selbst eine lebensgefährliche Pestinfektion zuzog.

Er betrachtet die Lymphdrüsenaffektion als die für Pest anatomisch charakteristische Veränderung und bestreitet überhaupt, daß es Pest ohne Lymphdrüsenschwellung gebe. Als Ursache der Drüsenschwellung gibt er an: Drüsenhyperämie, Gefäßerweiterung, Exsudatbildung, Hyperplasieen der Zellen und kolossale Bakterienvermehrung.

Die Zellanhäufung in den Follikeln, Lymphsinus und Marksträngen wird später etwas gelichtet, und in deren Lücken findet man zahlreiche Bakterien, so daß es den Anschein hat, als ob die erst vermehrten Zellen durch die rasche Vermehrung der Bakterien allmählich wieder verdrängt und zum Schwunde gebracht würden. Aoyama unterscheidet unter den gewucherten Zellelementen bereits verschiedene Typen, die er jedoch nicht näher nach Gestalt und Provenienz charakterisiert; er gibt nur an, daß sowohl die „Lymphdrüsenzellen“, wie auch die „Balkenzellen“ sich oft sehr bedeutend vermehren können. Ob mit der letzteren

---

[1]) Yersin, Archiv de médecine navale et coloniale No. 4 1894. Ders., La peste bubonique à Hongkong, Annales de l'Institut Pasteur No. 9 1894. Ders., Rapport sur la peste aux Indes, Arch. de méd. nav. 1897. Kitasato, Preliminary note of the bacillus of bubonic plague Hongkong 1894, Lancet Bd. 2 No. 8 1894.

[2]) T. Aoyama, Über die Pestepidemie in Hongkong im Jahre 1894. Mitteilungen aus der medizinischen Fakultät der kaiserl. japanischen Universität zu Tokio Bd. III, Tokio 1897.

Bezeichnung bloß die Bindegewebs- oder auch die endothelialen Zellen des Reticulums und der Septen gemeint sind, ist nicht zu ersehen. Die an den gewucherten Zellen beobachteten Absterbevorgänge führt er direkt auf die Ausbreitung der Bakterien zurück.

Merkwürdigerweise hat Aoyama in den Lungen außer Blutreichtum und Odem niemals etwas Abnormes gefunden. In der Milz fand er oft massenhafte Pestbazillen und Vermehrung der Pulpazellen, in Leber und Niere die Zeichen akuter parenchymatöser Degeneration.

Die nun folgenden und jüngsten Stadien in der Geschichte der Erforschung der Pest sind bekannt. Seit dem Herbst 1896 ist die Seuche, durch Wallfahrer aus Kumaoon und Gharwal eingeschleppt, in Bombay ausgebrochen, und hat nicht nur dort festen Fuß gefaßt und alljährlich bis heute Tausende von Opfern gefordert, sondern sie hat sich auch über ganz Ostindien ausgebreitet und richtet trotz aller ergriffenen Gegenmaßregeln entsetzliche Verheerungen an.

Die deutsche Reichsregierung und die kaiserliche Akademie der Wissenschaften in Wien haben in Würdigung der Gefahr, welche die Epidemie in den mit der ganzen Welt in regstem Verkehr stehenden indischen Handelsemporien auch für Europa bedeutet, im Jahre 1897 wissenschaftliche Expeditionen nach Indien entsandt und die Früchte dieser Arbeiten sind in umfangreichen Berichten niedergelegt.[1])

Die Arbeit der deutschen Kommission berücksichtigt mehr die klinische und epidemiologische Seite, während die bei 27 Sektionen erhobenen pathologisch-anatomischen Befunde mehr nebensächlich behandelt sind und namentlich histologisch nicht weiter verfolgt zu sein scheinen. Geradezu als ungenügend müssen die diesem Werk beigegebenen anatomischen Abbildungen bezeichnet werden; sie sind nicht geeignet, auch nur eine annähernde Vorstellung von der Wirklichkeit zu geben.

Dagegen zeichnet sich das Werk der Wiener Forscher, welche über das stattliche Sektionsmaterial von 48 Pestleichen verfügten, durch Gründlichkeit und Gediegenheit der Beobachtungen aus. Es ist das Standard-Werk über die pathologische Anatomie der Pest, auf welches alle späteren Forschungen werden zurückkommen müssen.

Wenn ich es trotzdem unternommen habe, im folgenden meine im Jahre 1901 gesammelten Beobachtungen jetzt noch in genauerer Darstellung der Öffentlichkeit zu übergeben, so geschieht dies weniger in der Absicht, etwas positiv Neues zu bieten, als die vorhandenen Forschungen zu bestätigen, zu erweitern und zu ergänzen.

---

[1]) Bericht über die Tätigkeit der zur Erforschung der Pest im Jahre 1897 nach Indien entsandten Kommission, erstattet von Gaffky, Pfeiffer, Sticker und Dieudonné, Arbeiten aus dem kaiserlichen Gesundheitsamte Bd. XVI 1899. Albrecht u. Ghon, Die Beulenpest in Bombay im Jahre 1897, Wien 1898—1900.

Bezüglich der Nomenklatur der Pestbubonen habe ich die von den Wiener Kollegen gewählte, höchst zweckmäßige Ausdrucksweise beibehalten. Danach wird die erste sichtbare Lokalisation des Pestvirus in den Lymphdrüsen als „primärer Bubo“, die Form der Lymphdrüsenschwellung, welche durch direktes Fortkriechen vom primären Bubo aus von Drüse zu Drüse entsteht, als „primärer Bubo zweiter Ordnung“ bezeichnet im Gegensatz zu den durch die Blutbahn infizierten „sekundären Bubonen“.

Fall I.

Baija, Frau des Balla, eine 15jährige verheiratete Arbeiterin, Hindu-Maharata, wurde am 3. Februar 1901 aufgenommen mit der Angabe, daß sie seit 5 Tagen krank sei. Die Temperaturen bewegten sich zwischen 38,5 und 40°. Tod nach 3 Tagen; Sektion 12 Stunden p. m.

Sektionsbericht.

Kleiner jugendlicher weiblicher Körper von sehr grazilem Körperbau; die Hautdecken dunkelbraun, in der linken Inguinalgegend ein hühnereigroßer Tumor; Haut über demselben prall gespannt, schwer verschieblich, in der Tiefe einzelne kleinere Knoten durchfühlbar. Beim Einschneiden zeigt sich das Unterhautzellgewebe und Panniculus in der Umgebung des Tumors in geringem Grade von vollständig wasserklarer Ödemflüssigkeit durchsetzt; die äußeren inguinalen Lymphdrüsen sind zu einem Paket geschwellt, in welchem jedoch die einzelnen Drüsen noch gut voneinander abgrenzbar erscheinen. Dieselben sind bis taubeneigroß und zeigen auf dem Durchschnitt teils eine dunkelgraurote teils eine graugelbliche Farbe. Die dunkleren Drüsenknoten von markig weicher Konsistenz auf der Schnittfläche vorquellend, lassen reichlich trüben, eiterähnlichen Saft abstreifen, die helleren dagegen sind weit härter, trockener, fast käsig. Die tieferen inguinalen Lymphdrüsen ebenfalls vergrößert, bis zum Umfang eines Dattelkerns, weich, grauweißlich, ihre bindegewebige Kapsel und das umgebende Binde- und Fettgewebe von farbloser Ödemflüssigkeit durchsetzt. Auch die linksseitigen iliacalen Lymphdrüsen bis zur Teilung der Aorta deutlich geschwellt, blaß graurot. Retroperitoneale und mesenteriale Lymphdrüsen zeigen keine Veränderungen.

Das Fettgewebe über Brust und Bauch leuchtend gelb, bis zu $1^1/_2$ cm stark entwickelt, Muskulatur gering, blaßbraun und ziemlich trocken. In der Bauchhöhle keine freie Flüssigkeit, auch die Eingeweide in gehöriger Lage; Wurmfortsatz frei; Zwerchfellstand beiderseits 3. Rippe.

Beide Lungen ganz frei, beide Pleurahöhlen leer, Herzbeutel liegt drei Finger breit frei, in demselben etwa 4 ccm klare wässerige Flüssigkeit. Thymus in kleinen Resten erhalten.

Beide Lungen von geringem Umfang, mit ganz glatter, glänzender Pleura, in derselben vereinzelte schwarze Pigmentpunkte und Streifen. Linke Lunge in allen Teilen weich, gehörig lufthaltig, wenig blutreich, in den unteren Teilen aus den Bronchialdurchschnitten gelbliche, zähe Eitertröpfchen auspreßbar. Rechts Ober- und Mittellappen wie links, überall gut lufthaltig,

Gewebe trocken. Über der Hinterseite des Unterlappens die Pleura in großer Ausdehnung dunkelblaurot verfärbt und etwas eingesunken. Der Unterlappen zeigt hier an den Randpartieen der hinteren Hälfte etwas kollabiertes Gewebe, im übrigen auch hier keine Verdichtungsherde. Aus den Bronchialdurchschnitten zähes, schleimig-eiteriges Sekret auspreßbar. Peribronchiale Lymphdrüsen sehr klein, fast nicht pigmentiert. Schleimhaut der großen Bronchien etwas gerötet.

Herz von der Körperentwicklung entsprechendem Umfang, Epikard glatt und glänzend, subepikardiales Fett nur ganz schwach entwickelt. Beide Ventrikel etwa pflaumengroß, enthalten ebenso wie die Vorhöfe außer dunklem, flüssigem Blut etwas zähes Fibringerinnsel. Endokard ganz durchsichtig. Alle Klappen gut schlußfähig, frei beweglich, ohne Auflagerungen. Aortenintima fleckenlos.

Milz über der Konvexität 14,0 : 8,0 cm; Kapsel glatt, Organ schlaff; auf dem Durchschnitt Pulpa einsinkend, hellgraurot, Follikel gut erkennbar, sternförmig; Gerüst deutlich, besonders in der Peripherie etwas vortretend.

Leber ist vorn im Bereich des rechten Lappens mit der vorderen Bauchwand etwas verwachsen, Kapsel an dieser Stelle narbig verdickt, strahlig eingezogen gegen eine trichterförmig ins Lebergewebe sich einsenkende Vertiefung, in deren Grunde bindegewebige Massen. Im übrigen durch die Kapsel unregelmäßig landkartenförmig begrenzte, hellgraugelbliche Flecke durchscheinend, die sich scharf gegen das umgebende Gewebe abheben. Auf dem Durchschnitt erweisen sich diese Flecke nur auf eine Tiefe von etwa 5—6 mm ins Leberparenchym hineinreichend. Acinuszeichnung auf dem Durchschnitt nicht erkennbar; Gewebe gleichmäßig schiefergrau, Blutgehalt gering, Gallenblase enthält einige Tropfen ganz helle, schleimige Galle.

Beide Nieren fast ohne Fettkapsel, Fibrosa sehr leicht abziehbar. Oberfläche ganz glatt, dunkelgraurot. Auf dem Durchschnitt Zeichnung von Mark und Rinde sehr deutlich; Rinde überall von gehöriger Breite, wenig vorquellend, Glomeruli stellenweise als dunkle, rote Pünktchen sehr deutlich erkennbar. Markkegel heller, mit sehr blassen Spitzen. Nierenbecken eng mit glatter heller Schleimhaut, im Hilus fast kein Fettgewebe.

Magen enthält etwas schleimige Flüssigkeit.

Schleimhaut im ganzen sehr blaß, am Fundus und in der Pars pylorica von zahlreichen, teils punktförmigen, teils auf größere Strecken konfluierten, dunklen Blutaustritten durchsetzt. Im Ileum, Cöcum und Colon Schleimhaut sehr blaß ohne Follikelschwellung und ohne Substanzverluste. Im Magen und im Dünndarm große Mengen von zu großen Knäueln zusammengeballten Askariden.

Anatomische Diagnose: Bubonenpest. Solitärer Bubo der linksseitigen äußeren Inguinallymphdrüsen; Schwellung der inneren Inguinallymphdrüsen, der Femoral- und Iliacallymphdrüsen. Beginnende Nekrose im Zentrum des Bubo. Diffuse Bronchitis. Alte (Abszeß-?) Narbe der Leber.

Histologischer Befund.

Primärer Bubo der inguinalen Lymphdrüsen.

Hämatoxylin-Eosinfärbung: Das perikapsuläre Fettgewebe an vielen Stellen auffallend zellreich; in den Fettmaschenräumen viele Lymphocyten, daneben große, protoplasmareiche, blasige, rundliche Zellen mit helleren bläschenförmigen Kernen; ihr Zelleib vielfach von Vakuolen durchsetzt, darunter vereinzelte Mastzellen. Manche Maschenräume sind ausgefüllt von

einer teils ganz homogenen, mit Eosin färbbaren, teils mit einer fädigen Masse, welche in nach WEIGERT gefärbten Präparaten deutlich die tinktorielle Fibrinreaktion gibt. In den Lymphgefäßen dieses Gewebes ausgedehnte zellig-hyaline Thrombosierungen; dem erhaltenen aber etwas geschwellten Endothel dicht anliegend große, polygonale, sich gegenseitig abplattende Zellen, ihre Zellgrenzen stellenweise nicht mehr deutlich erkennbar. Zwischen und neben ihnen große, hyaline, offenbar aus einer geronnenen Substanz hervorgegangene Körper mit festonartig ausgezackten Rändern; daneben eine sehr feinkörnige Detritusmasse. Die Blutgefäße des perikapsulären Fettgewebes sind fast alle durch Thromben verlegt. Letztere bestehen aus dichtgedrängten roten Blutkörperchen und einem feinen Fibrinnetz.

Die Kapsel der Lymphdrüse ist stark aufgelockert. Die Bindegewebsfasern erscheinen zu homogenen, klumpigen Balken verquollen, z. T. in kurze, schollige Teilstücke zerfallen. Bei Anwendung der WEIGERT'schen Fibrinfärbung bleibt ein Teil dieser homogenisierten Bindegewebsbalken auch bei extremer Entfärbung intensiv blau gefärbt.

Die fixen Bindegewebszellen sind stark vergrößert, mit langspindelförmigen oder rautenförmigen Zelleibern und bläschenförmigen Kernen. Daneben finden sich zwischen den verdickten Fasern ziemlich reichliche Leukocyten und Zellen mit etwas geblähten polygonalen oder rundlichen Protoplasmaleibern eingestreut.

Die Lymphgefäße der Kapsel erscheinen erweitert und mit großen, polygonalen, plasmareichen Zellen ausgefüllt, in denen z. T. deutliche Fettvakuolen sichtbar sind.

Die Lymphdrüse selbst bietet schon bei schwacher Vergrößerung ein sehr buntes Bild, indem hier zell- und kernreiche, dunkle Partieen mit rundlichen, unscharf begrenzten, vollkommen kernlosen Herden abwechseln. Die Abgrenzung der Follikel ist ebenfalls eine unscharfe, doch lassen sich stellenweise inmitten der kernlosen Partieen noch wohlerhaltene Follikelreste nachweisen. Alle Lymphsinus sind stark verbreitert. In den Randsinus fällt zunächst die Anwesenheit einer homogenen, geronnenen Masse auf. Dieselbe liegt in Form einzelner, festonartig ausgezackter und von Vakuolen durchsetzter Stücke in den peripheren Sinusräumen. Z. T. sind auch Zellen, Lymphocyten, Endothelien etc. in einzelne, wie ausgeschmolzen aussehende Hohlräume dieser Massen eingelagert. An mit Thionin gefärbten Schnitten läßt sich diese homogene Masse auf lange Strecken hin als zusammenhängendes zackiges Band mit mehrfachen dornartigen Ausläufern verfolgen. (Taf. VI Fig. 16 u. 17.)

Fibrin läßt sich im Randsinus nicht nachweisen. Dagegen ist der größte Teil derselben von ausgedehnten Zellanhäufungen eingenommen. An einzelnen Stellen sieht man solche Zellen in offenbar lebhafter mitotischer Kernteilung, wie aus den zahlreichen karyokinetischen Figuren hervorgeht, welche namentlich bei GRAM'scher, bzw. GRAM-WEIGERT'scher Färbung deutlich hervortreten.

Unter den Zellen selbst liegen auf kleinem Raum die verschiedensten Formen zusammen. Zunächst kleine Rundzellen mit dunklem, granuliertem Kern und ganz schmalem mit Eosin gut färbbarem Protoplasmasaum, daneben bedeutend größere, ebenfalls rundliche Zellen; ihr Protoplasmaleib ist gleichfalls ziemlich klein, aber der bläschenförmige Kern sehr groß mit deutlichem Chromatingerüst, Kernmembran und meist mehreren dunkel färbbaren Kernkörperchen. Manche dieser Zellformen enthalten zwei, selten drei solche Kerne, welche dann meist nicht von gleicher Größe sind, vielmehr sieht oftmals der eine Kern dann aus, als ob er durch Sprossung und Abschnürung

aus seinem größeren Nachbarkern hervorgegangen wäre, im übrigen zeigt er aber die gleiche Chromatinstruktur. Außerdem sind diesen Zellansammlungen in wechselnder Zahl ganz große blasige Zellindividuen beigemischt, deren Protoplasmaleib sehr ausgedehnt ist. Ihre Form schwankt, es sind teils rundliche oder ovale scharf begrenzte, teils zackige oder sternförmige Zellgebilde mit pseudopodienartigen feinen Plasmafortsätzen, welche sich zwischen den übrigen Zellen oder in der gleich zu besprechenden Interzellularsubstanz verlieren. Ihr Zelleib färbt sich lichtrot mit Eosin und enthält meist eine oder mehrere Vakuolen von wechselnder Größe, vereinzelt liegen auch ganze Zellen und dann zwar ausnahmslos solche vom Typus fragmentiertkerniger Leukocyten in diesen Vakuolen inkorporiert. (Freie Leukocyten sind in den Zellkonglomeraten der Sinus nur sehr spärlich vertreten.) Zuweilen sind die Kerne, welche sonst rundlich, bläschenförmig und mit deutlichem Chromatinnetz ausgestattet sind, durch besonders große Vakuolen ganz an die Peripherie des Zelleibes herangedrängt und dann von länglicher oder wurstförmiger Gestalt.

Zwischen allen diesen Zellen läßt sich sehr deutlich eine Interzellularsubstanz nachweisen. Dieselbe erstreckt sich in Form einer homogenen oder fädigen Masse und füllt die Zwischenräume zwischen den verschiedenen Zellen ganz genau aus. Sie ist offenbar vollkommen identisch mit der oben beschriebenen geronnenen Masse, da sie sich an vielen Stellen direkt aus den peripher sten Teilen der Randsinus bis zwischen die Zellanhäufungen hinein verfolgen läßt. Bei Ausführung der WEIGERT'schen Fibrinfärbung ergibt ein Teil dieser Interzellularsubstanz positive Reaktion und zwar in den homogenen Partieen meist so, daß die inneren Teile der Schollen sich intensiv blau tingieren, während ein äußerer Saum ungefärbt bleibt; auch von der fädigen Masse nimmt nur ein Teil die Fibrinreaktion an. Dagegen läßt die Fibrinfärbung in den inneren Teilen der Lymphdrüse und zwar innerhalb der Sinus große Netze von Faserstoff hervortreten. Dieselben sind z. T. außerordentlich fein, als zartes Netzwerk zwischen den beschriebenen Zellen ausgespannt (Taf. VII Fig. 18); an manchen Stellen sind dichtere, verfilzte Knoten dieser Fäden erkennbar, in deren Bereich die letzteren radiär von einem Punkte auszustrahlen scheinen (Gerinnungszentren?). Daneben finden sich noch die dicken, zackigen Klumpen der schon oben erwähnten homogenen Gerinnungsmasse, welche ebenfalls die Fibrinreaktion ergeben.

Die inneren Teile der Lymphdrüse sind einer herdförmig auftretenden Nekrose anheimgefallen, und zwar stellen die einzelnen Herde fast ganz scharf umschriebene, rundliche Knötchen dar, deren Größe innerhalb weiter Grenzen schwankt. Die kleinsten derselben sind etwa vom Umfange eines miliaren Tuberkels; entweder an der Peripherie oder in den zentralen Teilen findet sich eine stärkere Anhäufung von Fibrin, seltener sind Peripherie und Zentrum von einem gleichmäßigen Faserstoffnetz erfüllt.

Die Kerne an den Randpartieen dieser nekrotischen Herde zeigen alle Stadien des Zerfalls, wie solche auch sonst in absterbenden Geweben vorkommen. Das Chromatin ist an einzelnen Punkten stark angehäuft; entweder im Gerüst oder an der Kernwand liegen vielfach feine, freie Chromatinpartikel verschiedener Größe und Form extrazellulär, so daß ein fein granulierter Bezirk molekulären Zerfalls die inneren Partieen der Nekroseherde umgibt. Von hier nach einwärts wird die Färbung immer geringer; die inneren Partieen zeigen überhaupt keinerlei Färbbarkeit der Zellkerne mehr, doch sind an vielen Stellen Kerne und Zelleiber in ihrer Form noch erhalten, so daß die zellige Struktur noch schwach durchschimmernd erkenn-

bar ist, ohne daß diese Gebilde aber einer Tinktion zugänglich sind. Bei Ausführung der Fibrinfärbung findet man in diesen Bezirken namentlich innerhalb der Gefäße reichliche Gerinnungen. Die Gefäßlumina sind hier größtenteils verschlossen von unregelmäßigen, zopfartig durcheinander gewirrten feineren und dickeren Fibrinfäden, daneben lassen sich noch eingeschlossene Leukocyten und rote Blutkörperchen innerhalb der Gefäße nachweisen. An vielen Stellen ist auf das schönste das Anschießen der Fibrinfäden an Gerinnungszentren zu erkennen; die Lumina sind hier auf dem Durchschnitt von zahlreichen regelmäßigen Sternchen ausgefüllt, deren Ausläufer miteinander in Verbindung treten und deren Zentren von einer noch schwach färbbaren Zelle oder dem Teil eines Kerns gebildet werden. Dagegen ist extrazelluläres Fibrin in den vollkommen nekrotischen Bezirken nur mehr in sehr geringer Menge vorhanden. In den zentralsten Teilen der zum Bubo vergrößerten inguinalen Lymphdrüse fließen die Nekroseherde auf größere Strecken zusammen, so daß sich hier große kernlose oder nur von feinen Kerntrümmern erfüllte Gebiete ergeben. Doch ist auch hier noch die Entstehung dieser ausgedehnteren Nekroseherde aus einzelnen Knötchen gut sichtbar, so etwa wie bei einem Konglomerattuberkel noch lange Zeit die Genese aus der Konfluenz zahlreicher kleinerer Tuberkelknötchen erkennbar bleibt.

Es ergibt sich aus dieser Beschreibung, daß das Bild des partiell nekrotischen Pestbubo eine auffallende Ähnlichkeit aufweist mit den Prozessen, welche wir namentlich bei dem Abdominaltyphus in gewissen Lymphdrüsen besonders zur Zeit der Verschorfung und der Reinigung der Geschwüre in den mesenterialen Lymphdrüsen vorfinden. Hier wie dort handelt es sich zunächst um Prozesse progressiver Natur, die Wucherung großer protoplasmareicher zelliger Elemente in den Sinusräumen, die teilweise ihre Entstehung den endothelialen Elementen, zum Teil wohl auch den Lymphocyten verdanken. Infolge des beginnenden Zellzerfalls kommt es zur Ausscheidung eines Fibrinnetzes und weiterhin zu einer herdförmigen Nekrose, welche allmählich zu einer vollkommenen Sequestrierung größerer Gewebsgebiete innerhalb der geschwellten Lymphdrüsen führen kann. Die feineren Vorgänge dieser nekrobiotischen Prozesse erinnern dabei in auffälliger Weise an die histologischen Vorgänge, welche sich beim Eintritt der käsigen Nekrose in infektiösen Granulomen ganz speziell in Tuberkeln abspielen, wie ja auch das makroskopische Aussehen der nekrotischen Lymphdrüsenpartieen vielfach in bezug auf Konsistenz, Farbe und Ausbreitung an die tuberkulöse Verkäsung erinnert.

Auffallenderweise ergibt die Färbung der Pestbakterien in diesem Falle in dem primären Bubo ein vollkommen negatives Resultat. In keinem der zahlreichen daraufhin untersuchten Präparate, welche teils mit polychromem Methylenblau, teils nach ROMANOWSKY, teils mit Karbolthionin gefärbt waren, ist es gelungen, Pestbakterien oder irgendwelche andere Mikroorganismen zur Anschauung zu bringen. Wir werden auf dieses schwankende Verhalten der Pestbazillen bezüglich ihrer Nachweisbarkeit in den Lymphdrüsen und in den übrigen Organen noch später ausführlich zu sprechen kommen.

Fast alle Lymphdrüsen der äußeren Gruppe, der Inguinaldrüsen, zeigen genau dasselbe Verhalten. Auch in den Knoten, in welchen die Schwellung noch nicht soweit gediehen ist und die erst die Größe eines Dattelkerns erreicht haben, ist die Nekrose bereits eine recht ausgedehnte. In einigen derselben lassen sich in den peripheren Schichten zwischen noch erhaltenen Zellen mittels der Thioninmethode nicht besonders reichliche Pestbazillen in

typischer Anordnung und Gestalt von deutlich bipolarer Färbbarkeit nachweisen.

Das Fettgewebe, welches die einzelnen vergrößerten Lymphdrüsen voneinander trennt, ist von massenhaften z. T. dichtgedrängten Leukocyten durchsetzt, welche die Fettmaschen auseinander schieben und streckenweise mit roten Blutkörperchen untermengt sind, auch hier zeigen sich viele Gefäße von Fibrinthromben ausgefüllt, außerdem lassen sich hier mit Leichtigkeit zahlreiche Pestbazillen in dichten Lagern nachweisen, welche überall die typische bipolare Färbung zeigen.

Die Ausführung der Fibrinfärbung läßt reichlichen Niederschlag von Faserstoff in Form von dichten Netzen und gröberen Balken innerhalb des infiltrierten Fettgewebes nachweisen.

Ein ganz anderes Bild zeigen die über dem eigentlichen Bubonenpaket gelegenen femoralen Lymphdrüsen. Die Kapseln sind auch hier aufgelockert und von zahlreichen Rundzellen infiltriert, die Bindegewebsfasern auseinander gedrängt, aber im Innern des Drüsengewebes ist noch keine Spur von Nekrose und auch erst äußerst geringe Proliferation der zelligen Elemente eingetreten. Die letztere beschränkt sich auf wenige Stellen in den Randsinus, welche von großen, kugelig geblähten Zellindividuen mit bläschenförmigen Kernen erfüllt sind. Die inneren Sinus lassen eine solche Proliferation noch vollkommen vermissen. Bakterien sind nicht nachweisbar. In den höher gelegenen iliacalen Lymphdrüsen zeigen sich bereits alle Sinus erweitert und locker erfüllt von den oben ausführlich beschriebenen großblasigen und polygonalen Zellen; da wo dieselben dichter zusammenliegen macht sich an einigen Stellen bereits ein beginnender Zerfall ihrer Protoplasmaleiber bemerklich. Auch geringe Fibrinabscheidung in den Sinus sind nachweisbar, doch fehlen größere Gerinnungen sowie vollständige Nekroseherde. Die Abgrenzung der Sinus von dem Follikulargewebe ist infolge der Erweiterung der ersteren eine besonders deutliche.

In der Milz sind auch mikroskopisch die Veränderungen nur geringfügig, die Follikel sind deutlich abgrenzbar, der Blutgehalt des Pulpagewebes im allgemeinen ziemlich gering; ziemlich reichlich lassen sich hier blutkörperchenhaltige Zellen nachweisen. In den Follikeln und vereinzelt auch in der Pulpa finden sich jene großen sternförmig oder polygonal gestalteten protoplasmareichen Zellen zwischen den Lymphocyten etwas vermehrt, welche wir auch bei anderen Infektionskrankheiten, namentlich bei Diphtherie, daselbst reichlich antreffen. Bakterien sind nicht nachweisbar.

Leber läßt im mikroskopischen Bild sehr deutlich die Einwirkung eines diffus wirkenden, das Parenchym schädigenden Agens erkennen. Die Zellbälkchen erscheinen fast überall in ihrem Verband etwas gelockert, die einzelnen Zellen von wenig scharfer, unregelmäßigerer Begrenzung als normal, etwas gebläht und abgerundet, so daß der Kontakt der Zellkonturen dadurch gelockert ist. Die Kerne sind durchgehends etwas blaß, an einzelnen Stellen nahezu verschwunden, an anderen Stellen dagegen scheinen Kernwucherungen Platz gegriffen zu haben; es sind hier auffallend viele mehrkernige Leberzellen mit oftmals ungleich großen Kernen sichtbar. Die Kapillarräume sind durchgehends ziemlich weit, enthalten aber nur wenig rote Blutkörperchen in ungleichmäßiger Verteilung.

Ein überraschendes Bild zeigt mikroskopisch die Niere; im Gegensatz zu den makroskopisch nur geringfügig nachweisbaren Veränderungen erscheint das Rindenparenchym hochgradig verändert, die Epithelien der Tubuli contorti sind in unregelmäßige Schollen zerlegt und sehen wie zersprungen aus, sind vielfach von ihrer Unterlage abgelöst und zu unregelmäßigen Haufen zusammen-

geballt im Innern der Tunicae propriae liegend. Die Kerne sind auf weite Strecken verwischt oder gar nicht mehr nachweisbar. Die Veränderungen reichen bis in die geraden Harnkanälchen an der Grenze der Marksubstanz heran. In den Glomeruli sind viele Epithelien abgeschuppt, aber noch kernhaltig und zwar sowohl von den BOWMAN'schen Kapseln wie von den Gefäßschlingen. Bei Ausführung einer Bakterienfärbung lassen sich an sehr vielen Stellen innerhalb der veränderten Harnkanälchen kleine Häufchen von bipolar färbbaren Bazillen — offenbar Pestbakterien — nachweisen; auch in den Kapselräumen der Glomeruli sind solche vereinzelt auffindbar.

Es kann also hier neben der durch toxische Produkte erfolgten Schädigung des Parenchyms wohl auch eine unmittelbare Einwirkung der Pesterreger auf die Epithelien der Glomeruli und der gewundenen Harnkanälchen angenommen werden.

Fall II.

Der Fall betraf einen unbekannten, etwa 25jährigen Mann, welcher in bewußtlosem Zustande auf der Straße aufgefunden und in das Spital eingebracht wurde. Das Fieber erreichte eine Höhe von 39,9 °, Tod am 3. Tage des Spitalsaufenthaltes in vollkommener Bewußtlosigkeit. Sektion 3 St. p. m.

Sektionsbericht.

Mittelgroße ziemlich kräftig gebaute, jugendliche männliche Leiche von schwarzbrauner Hautfarbe. Totenstarre eingetreten. Totenflecke nicht erkennbar. Fettpolster gering, Muskulatur gut entwickelt. In der rechten Leistengegend eine halbpflaumengroße Vorwölbung, in deren Bereich die Haut gespannt und schwer verschieblich. In der nächsten Umgebung fühlt sich das Gewebe etwas teigig an. Magen und Gedärme ziemlich stark gasig aufgetrieben; im kleinen Becken etwa 20 ccm leicht getrübte gelbliche Flüssigkeit. Zwerchfellstand rechts 3. Rippe, links 4. Rippe. Herzbeutel liegt handbreit frei, enthält wenige Tropfen klares Serum; beide Lungen ganz frei, beide Pleurahöhlen leer.

Beide Lungen mit glänzender, glatter durchsichtiger und ganz unpigmentierter Pleura. Gewebe ist im Bereich aller Lappen weich, gut lufthaltig, mäßig blutreich, ohne irgendwelche Einlagerungen. In den größeren und kleineren Bronchien die Schleimhaut ziemlich stark injiziert und mit zähem, schleimig-eiterigem Sekret bedeckt. Bronchialdrüsen nicht geschwellt, ganz unpigmentiert.

Das Herz von entsprechender Größe. Epikard zeigt an der Vorderseite des linken Ventrikels mehrere dunkelrote, punktförmige Ecchymosen. Beide Ventrikel mit gut entwickelter Muskulatur, auf Flachschnitten durch die Muskelwand des linken Ventrikels in der braunroten Muskulatur kleine ganz verwaschene, graugelbliche Fleckchen erkennbar, vereinzelt ganz feine, dunkle Blutaustritte. In beiden Kammern und in den Vorhöfen zähe, voluminöse Fibringerinnsel. Klappen sämtlich gut schlußfähig. Aortenintima fleckenlos.

Milz über der Konvexität gemessen 20,5 : 11, von weicher Konsistenz, Kapsel gespannt, Pulpa gleichmäßig graubraun etwas vorquellend, Follikel verwaschen, Gerüst nur wenig sichtbar.

Leber leicht geschwellt, weich, unter der Kapsel an der Vorderfläche des rechten und linken Lappens scharf umgrenzte, hellgraugelbliche Flecken durchscheinend, welche auf dem Durchschnitt nur 2—3 mm weit in das Lebergewebe selbst einragen und sich gegen letzteres selbst ziemlich scharf absetzen. Im übrigen das Parenchym von etwas teigiger Konsistenz, auf dem Durchschnitt leicht vorquellend, gleichmäßig hellgraubraun; Acinuszeichnung nirgends erkennbar; Blutgehalt sehr gering. Gallenblase enthält ca. 10 ccm dunkelbraune, zähe Galle.

Die beiden Nieren mit sehr geringer Fettkapsel und leicht abziehbarer Fibrosa. Organ beiderseits etwas geschwellt und weich. Auf dem Durchschnitt die Rinde überall deutlich verbreitert, besonders im Bereich der Columnuae Bertini deutlich vorquellend, trüb graubraun, an einzelnen Stellen, besonders dicht unter der Kapsel von feinen, dreieckigen Blutpünktchen durchsetzt. Die Markkegel etwas dunkler, mit breiter Basis und hellerer Spitze. Im Nierenbecken etwas trübe Flüssigkeit. Fettgewebe des Hilus sehr gering.

Magen enthält ziemlich reichliche schleimige Flüssigkeit; in der Schleimhaut verstreut, besonders auf der Höhe der Falten feine, dunkelrote Blutaustritte. Im unteren Ileum die solitären Follikel sehr deutlich, ganz blaß. Mucosa ziemlich anämisch. Mesenteriallymphdrüsen nicht geschwellt.

In der rechten Inguinalgegend ist das Unterhautzellgewebe von reichlicher wasserklarer Flüssigkeit durchsetzt und verquollen; die inguinalen Lymphdrüsen stark geschwellt von Erbsen- bis über Taubeneigröße; ihre ihre Kapseln aufgelockert und von einzelnen Blutungen durchsetzt; die Drüsen, selbst von markig weicher Konsistenz, zeigen auf dem Durchschnitt ein unregelmäßig fleckiges Aussehen, der größte Teil derselben ist dunkelbraunrot, offenbar stark von Blut erfüllt, ein kleinerer Teil hellgraugelblich und von etwas festerer Konsistenz; in den am wenigsten geschwellten Drüsen sind nur einzelne dunklere Fleckchen eingestreut. Die iliacalen Lymphdrüsen sind zu einem zusammenhängenden, fast hühnereigroßen Packet geschwellt, in dem auf dem Durchschnitt die Zusammensetzung aus einzelnen Lymphknoten fast nicht mehr erkennbar ist. Die Schnittfläche zeigt ein dunkelrotes, fast schwarzes Aussehen; die Konsistenz ist hier noch ziemlich fest. Die Lymphdrüsen an der Teilungsstelle der Aorta erscheinen etwas geschwellt und succulent.

Beide Hoden mit glatter Albuginea. Gewebe sehr blaß, Samenkanälchen leicht ausziehbar.

Diagnose: Akute Bubonenpest. Hämorrhag. Lymphadenitis der rechtsseitigen inguinalen und iliacalen Lymphdrüsen. Milztumor. Leichte trübe Schwellung der Leber und der Nieren. Ecchymosen unter dem Epikard und in der Magenmucosa. Leichte diffuse Bronchitis.

Histologischer Befund.

Inguinal-Bubo. Das Fettgewebe in der Umgebung der Kapsel ist weithin von Leukocyten infiltriert, seine Maschen auseinander gedrängt und von dichten Lagern fragmentiertkerniger Rundzellen durchsetzt. Die eigentliche Kapsel ist nur mehr schwer abgrenzbar, die Fasern auseinander gedrängt, zwischen denselben ebenfalls dichte Reihen von Leukocyten; ein eigentlicher Randsinus ist nicht mehr erkennbar, wie auch die ganze Struktur der Lymphdrüse hochgradig alteriert ist, so daß eine Unterscheidung von Follikular- und Markgewebe nicht mehr möglich wird. An den meisten Stellen herrscht

eine dichte Infiltration von haufenförmig liegenden Leukocyten, die an anderen Stellen durch rote Blutkörperchen ersetzt werden, welche durch offenbar massenhaftes Austreten ausgedehnte Gewebszertrümmerung veranlaßt haben. Daneben finden sich kleinere Bezirke, in denen ähnlich wie in Fall I Nekrose vorherrscht. Die Zellen liegen hier als große, kugelige, blasse Gebilde nebeneinander und sind auf weite Srecken kernlos geworden. Dagegen vermißt man die starke Zellproliferation, welcher wir in Fall I im primären Bubo begegnet sind. Die Blutgefäße namentlich die kleinen Venen sind ad maximum dilatiert, strotzend von roten Blutkörperchen gefüllt, vereinzelt liegen den dünnen Wandungen kleine Häufchen von Leukocyten, sowie einige Fibrinfäden an, ein Vorgang, der auf beginnende Thrombenbildung hindeutet. Sowohl in dem umgebenden Fettgewebe, wie in der aufgelockerten Kapsel und in der Umgebung der Blutungsherde findet sich eine schon bei schwacher Vergrößerung und gewöhnlicher Kernfärbung als fein granulierte Masse erkennbare Einlagerung. Die Thioninfärbung läßt unschwer erkennen, daß es sich hier um außerordentlich dichte Lager von bipolar gefärbten Pestbazillen handelt, welche in ungeheuren Schwärmen besonders das periglanduläre Gewebe und die äußeren Zonen der zum Bubo umgewandelten Lymphdrüsen durchsetzen.

Wir haben also hier eine ausgedehnte, eitrige Infiltration, gleichzeitig mit profusen Blutaustritten, die stellenweise zu einer wahren Gewebszertrümmerung geführt haben; eigentliche Nekrosen sind nur in beschränktem Umfang vorhanden, die lokale Zellproliferation tritt ganz zurück, die Untersuchung auf Eiterbakterien ergibt ein negatives Resultat.

Etwas anders verhalten sich die regionären Lymphdrüsen, hier ist im großen und ganzen die lymphadenoide Struktur noch deutlich erkennbar, selbst die Follikel noch ziemlich gut abgrenzbar. Die Kapsel zeigt nur ganz geringe Auflockerung, in den Randsinus finden sich vergrößerte und streckenweise zeilenförmig abgehobene polygonale Endothelien. Die zahlreichen Lymphgefäße in der Kapsel erscheinen weit, aber sind größtenteils leer. Schon makroskopisch erkennt man in den Schnittpräparaten dieser Drüsen besonders nach Ausführung einer Bakterienfärbung die Einlagerung von großen, verzweigten, dunklen Flecken, die sich bei Betrachtung mit schwacher Vergrößerung als eine grobgranulierte Masse präsentieren, welche den größten Teil der Sinusräume ausfüllt und einen bedeutenden Teil des gesamten Präparates einnimmt. Bei Auflösung durch starke Systeme läßt sich feststellen, daß wir es hier mit ungeheuren Schwärmen von Pestbazillen zu tun haben, welche scheinbar ohne jede andere bakterielle Beimengung zu wahrhaft tumorartigen Einlagerungen gehäuft sind. Die nächste Umgebung dieser Massen läßt nur geringe Reaktionserscheinungen erkennen, insbesondere sind hier nirgends Nekrosen vorhanden, es färben sich vielmehr alle Zellkerne wie in einem normalen Gewebe. Dieser Umstand dürfte wohl darauf hindeuten, daß die Einschwemmung, Ablagerung und Vermehrung der Pestbazillen in den Sinusräumen erst kurz vor dem Tode erfolgt sein kann, ja daß vielleicht die Vermehrung der Mikroorganismen nach dem Tode noch eine Zeitlang fortdauernd, die Entstehung dieser ganz außerordentlich großen Anhäufungen herbeigeführt hat. In diesen von dem primären Herd entfernten Lymphdrüsen ist selbst die Beimengung von Leukocyten nur eine sehr geringe, nur in den Randsinus, die offenbar zuerst von der Noxe getroffen werden, finden sich neben den Lymphocyten und den Endothelien spärliche Exemplare von solchen, wie zuweilen auch an der Peripherie der wurstförmigen Bazillenhaufen eine geringe Anzahl von Leukocyten eingestreut ist. An dem Reticulum sind namentlich an jenen Stellen, wo dasselbe in direkte Berührung mit den Bazillenhaufen tritt, die Fasern

aufgelockert, die Bindegewebszellen vergrößert, vermehrt, protoplasmareicher und namentlich auch der Endothelbelag gelockert und durch vermehrte Zellen gebildet. Auch in den kleinen venösen Blutgefäßen und selbst in den Kapillaren läßt sich in der Umgebung der Bazillenanhäufungen eine Wucherung des Endothels konstatieren, die Zellen sind sehr groß, haben außergewöhnlich deutliche große Kerne und ragen in zackiger Linie in das Lumen hinein.

Es wurde in diesem Falle auch von dem Knochenmark des rechten Femur ein Stückchen entnommen. Dasselbe zeigt bei der mikroskopischen Untersuchung nur sehr geringgradige Veränderungen, die Fettmaschen sind ohne Infiltration, aber die dünnwandigen Blutgefäße stark ausgedehnt, enthalten neben roten Blutkörperchen auffallend zahlreiche Leukocyten, etwas desquamierte Epithelien nnd außerdem sehr zahlreiche durch Thionin leicht darstellbare Pestbazillen. Es hat hier also bereits eine Einspülung auf dem Wege der Blutbahn stattgefunden, die bei längerer Dauer des Lebens weiterhin wohl zu einer Thrombosierung der Gefäße geführt haben würde; außerhalb der Gefäßbahnen sind nur wenige Häufchen von Bazillen nachweisbar.

Die Milz ist sehr blutreich; in den Pulparäumen neben roten Blutkörperchen ziemlich viel Pigment, offenbar älteren Datums abgelagert, die Follikel verhältnismäßig klein, deutlich von der Umgebung abgrenzbar. In den Pulparäumen finden sich neben den Erythrocyten und Lymphocyten ziemlich zahlreiche Leukocyten mit fragmentierten Kernen sowie großblasige mehrkernige Zellen, welche offenbar proliferierten Endothelien entsprechen. Unter den letzteren fallen mehrfach auch kernlose, blasige, stark mit Eosin färbbare Zellgebilde auf, ohne daß sonst Nekroseherde vorhanden sind; diese kernlosen Zellen dürften wohl eingespülten, losgestoßenen und nekrotisch gewordenen Endothelien aus dem Primärherde entsprechen. Die Follikel zeigen ein lockeres Gefüge und bauen sich nur aus wenigen konzentrischen Reihen von Rundzellen auf. In ihrem Zentrum fallen eigentümliche, sehr große, polygonale, manchmal auch sternförmig gestaltete Zellen auf, welche meist mehrere bläschenförmige, chromatinarme Kerne beherbergen. Es sind dies offenbar dieselben Zellgebilde, welche auch bei anderen Infektionskrankheiten, namentlich bei Diphtherie innerhalb der Milzfollikel beobachtet werden; sie dürften wohl endothelialer Abstammung sein und sich von den Belagzellen des Retikulums der Follikel herleiten. Die kleinen Venen sind stark dilatiert und weisen bedeutend ins Lumen zackig vorspringende, saftreiche Endothelien auf. Sowohl in der Pulpa wie in der Peripherie der Follikel lassen sich zahlreiche lockere Schwärme von bipolar färbbaren Pestbazillen auffinden.

Leber. Die Leberzellen sind geschwellt, der trabekuläre Verband im allgemeinen noch deutlich erhalten, aber die Zellkonturen etwas abgerundet und dadurch die Berührungsflächen vermindert. Sehr viele Leberzellen sind zweikernig, vereinzelt finden sich kernlose aus dem Bälkchenverband ausgetretene Zellen, welche eine unregelmäßige, blasige oder kugelige Gestalt angenommen haben. An einzelnen Stellen ist die Destruktion noch weiter gediehen, infolgedessen erscheint die Struktur verwischt, die zelligen Elemente wie durcheinander gewürfelt. Dieser Dissoziation entsprechend finden sich in vielen kleinen Venen eingespülte Leberzellen, teils einzeln, teils in kleineren Häufchen gelagert, welche offenbar infolge von Zerreißungen einzelner Kapillarwandungen in den Blutstrom gerieten und bis in die Venen fortgerissen wurden. Das GLISSON'sche Gewebe ist überall stark aufgelockert, die Bindegewebsmaschen weit, wie verquollen, in demselben liegen einzelne Bazillenhäufchen; in den kleinen Lebervenen finden sich zwischen den roten Blutkörperchen sehr viele Bazillen meist den endothelialen Wandungen an-

gelagert. Es dürfte sich hier wohl um eine agonale Einschwemmung handeln, da um die Bazillenhaufen herum keinerlei Reaktionserscheinungen oder Zeichen beginnender Thrombosierung zu sehen sind.

Auch die Niere zeigt das Bild einer ganz akuten parenchymatösen Degeneration. Die Harnkanälchenepithelien des Labyrinthes sind geschwellt, von ihrer Tunica propria stellenweise abgehoben, einzelne Exemplare kernlos. Vereinzelt finden sich kleine Blutungen in dem Lumen der Harnkanälchen. In den Glomeruli sieht man reichliche losgestoßene Epithelien im Bereich der BOWMAN'schen Kapsel, sowie geronnene Eiweißmassen.

Im Herzfleisch sind die Interzellularräume verbreitert, die Muskelzellen sehen stellenweise vakuolisiert aus, doch ist ihre Querstreifung gut erhalten.

In Niere und Herz lassen sich mikroskopisch keine Pestbakterien auffinden.

Fall III.

Gunzabor Ragboo, 35 J., Arbeiterin, Hindu Maharatta.

Wurde am 9. Februar 1901 sterbend mit unfühlbarem Puls und unzählbarer Respiration in das Arthur-Road-Hospital aufgenommen.

Über die Dauer der Erkrankung war nichts mehr zu eruieren. Nach kaum einstündigem Aufenthalt verschied die Frau. Temperatur 38,5 °.

Sektionsbericht.

Ziemlich kleine weibliche Leiche mit braunschwarzen Hautdecken. Conjunctivae stark injiziert, Corneae durchsichtig. Mammae groß, etwas hängend, die ganze obere rechte Thoraxseite erscheint etwas geschwellt, Haut teigig; am unteren Rand des großen Brustmuskels eine fast hühnereigroße Hervorragung abtastbar, die axillären Lymphdrüsen nur ganz wenig geschwellt und hart. Abdomen aufgetrieben, in der Bauchhaut alte Striae. In den Hautdecken nirgendwo Verletzungen oder Substanzverluste erkennbar. Totenstarre vorhanden. Fettpolster und Muskulatur gering. Leber von den stark geblähten Darmschlingen überlagert, in der Bauchhöhle keine freie Flüssigkeit. Zwerchfellstand rechts 3. Rippe, links 4. Rippe. Das Unterhautzellgewebe und der Panniculus adiposus der rechten Thoraxseite sind sehr stark von klarer, wässriger Flüssigkeit durchsetzt, in den oberen Teilen greift diese Durchfeuchtung auch etwas über die Medianlinie auf die linke Seite über. Beide Mammae sehr drüsensubstanzreich, die rechte Mamma auf dem Durchschnitt hochgradig von Flüssigkeit durchsetzt. Nach Abtragung des rechten großen Brustmuskels erkennt man, daß die erwähnte Geschwulst genau unter dem Ansatz der äußersten Zacken der Musc. pectoralis minor auf der Höhe des äußeren oberen Mammaquadranten liegt. Dieselbe entspricht den hochgradig geschwellten pektoralen Lymphdrüsen; diese sind zu einem hühnereigroßen Packet konfluiert, welches auf dem Durchschnitt eine Zusammensetzung aus einzelnen Knoten noch gut erkennen läßt; die Knoten sind von markig weicher Konsistenz und haben auf der Schnittfläche ein gesprenkeltes Aussehen. Die Grundsubstanz ist dunkelgraurot, vorquellend, in dieselbe schwarzrote, offenbar durch Hämorrhagieen entstandene Fleckchen eingelagert (Taf. I Fig. 2).

Die axillaren Lymphdrüsen sind höchstens bohnengroß, ziemlich hart, ohne erkennbare Einlagerungen, Fettgewebe der Achselhöhle etwas

ödematös durchtränkt. Die cervikalen, mandibularen und nuchalen Lymphdrüsen lassen beiderseits keinerlei Einlagerungen oder Vergrößerungen erkennen, ebensowenig die peritrachealen und peribronchialen. Schleimhaut der Zunge trocken, mit bräunlichen Borken bedeckt. Beide Tonsillen, besonders die rechte etwas geschwellt, von tiefen Lakunen durchsetzt, in denen gelbliche Pfröpfe stecken. Schleimhaut des Zungengrundes, des ganzen Pharynx des weichen Gaumens und des Kehlkopfeinganges dunkelblaurot verfärbt, aryepiglottische Falten stark geschwellt. Schleimhaut der unteren Larynxpartien und der ganzen Trachea bis in die großen Bronchien hinein von zahllosen, dunklen, feinen Blutaustritten durchsetzt, aber nirgends Substanzverluste. Im Larynx reichlich trüber, grünlicher Schleim. Herzbeutel liegt 3 Finger breit frei; in demselben etwa 10 ccm klare Flüssigkeit. Beide Lungen frei, beide Pleurahöhlen leer.

Die beiden Lungen mit ganz glatter spiegelnder Pleura, in der nur wenige schwärzliche Pigmentflecke, Gewebe sämtlicher Lappen beiderseits, namentlich in den unteren Partien ziemlich blutreich und dunkel, wenig durchfeuchtet, überall gut lufthaltig; in den Bronchien beiderseits bis in die feinsten Verzweigungen reichlich zähes, schleimig-eiteriges Sekret; peribronchiale Lymphdrüsen klein, unpigmentiert.

Herz von entsprechender Größe; Epikard zeigt über der Spitze des linken Ventrikels einige dunkle Blutaustritte; subepikardiales Fett wenig entwickelt, Muskulatur ziemlich kräftig, in derselben über dem linken Ventrikel einige feine, hellere, verwaschene Fleckchen erkennbar. In beiden Ventrikeln und in den Vorhöfen reichliche Fibrin- und Cruorgerinnsel. Alle Klappen schlußfähig, zart und ohne Auflagerungen. Aortenintima ganz glatt.

Milz über der Konvexität 19 : 11,5, Kapsel gespannt, Pulpa ziemlich weich, in dieselbe eingesprengt zahlreiche, sehr feine, gelbliche Herde, welche von dunklen, offenbar hämorrhagischen Höfen umgeben sind. Follikel nicht erkennbar. Gerüst nur in der Peripherie gut sichtbar.

Leber leicht geschwellt, weich; unter der Kapsel ziemlich scharf begrenzte, nur auf ganz geringe Tiefe in das Gewebe hineinreichende Flecke erkennbar. Das Parenchym blaßgrau, blutarm; Acinuszeichnung stellenweise angedeutet mit helleren Zentren. Gallenblase enthält ca. 15 ccm dunkle, teerartige Galle.

Beide Nieren etwas geschwellt. Fettkapsel gering. Fibrosa ziemlich leicht abziehbar. Rechte Niere ist etwas nach abwärts verlagert, Hilus ganz nach hinten gekehrt, Organ in der Richtung von der Konvexität gegen den Hilus abgeplattet. Rinde auf dem Durchschnitt etwas verbreitert und leicht vorquellend mit ganz verwaschener Zeichnung ohne erkennbare Blutpunkte; Markkegel etwas dunkler; Nierenbecken eng.

Uterus erscheint etwas vergrößert und weich.

Muttermund geschlossen. Im Cavum ziemlich reichlicher blutig tingierter Schleim; Mucosa sehr stark aufgelockert und von flachen Blutaustritten durchsetzt.

Magenschleimhaut teilweise kadaverös erweicht. In der Pars pylorica ein paar kleine dunkle Blutaustritte.

Darmschleimhaut blaß und intakt. Mesenteriallymphdrüsen nicht geschwellt.

Diagnose: Akute Bubonenpest. Primärer solitärer Bubo der rechtsseitigen pektoralen Lymphdrüsen; beginnende Schwellung der rechten

axillaren Drüsen, Milztumor. Leichte trübe Schwellung von Leber und Nieren. Diffuse Bronchitis.

Histologischer Befund.

Pektoralbubo. In weiter Umgebung sind alle Gefäße in der Kapsel des Lymphdrüsenpacketes thrombosiert, von dichten Ansammlungen fragmentiertkerniger Leukocyten und mit Fibrin erfüllt. Die Gefäßwandung selbst und das umgebende Bindegewebe sind gleichfalls stark von Leukocyten infiltriert. Die Kapsel selbst ist aufgelockert; zwischen den Fasern finden sich reichliche Ansammlungen von Leukocyten sowie von geronnenen homogenen Massen, wie in Fall I ausführlich beschrieben; die Lymphgefäße der Kapsel sehr bedeutend erweitert und gänzlich erfüllt von dichtgedrängten Leukocyten und fibrinösen Ansammlungen; daneben lassen sich schon in den Lymphgefäßen große Mengen von Pestbazillen in wolkigen Haufen nachweisen. Die Struktur der Lymphdrüsen selbst ist fast vollkommen zerstört, an keiner Stelle mehr das Gewebe der Follikel und der Sinusräume erkennbar, vielmehr ist alles in eine nahezu gleichmäßige, von Leukocyten mehr oder weniger dicht durchsetzte nekrotische Masse umgewandelt. Alle Gefäße innerhalb des Lymphdrüsengewebes sind von Thromben aus vorwiegend roten Blutkörperchen mit Fibrin bestehend verlegt. Auch in der Umgebung der Gefäße weithin ausgetretene rote Blutkörperchen, sowie gleichmäßige geronnene Massen, welche zum Teil die Fibrinreaktion ergeben. An vielen Stellen finden sich noch Ansammlungen von großen polygonalen, epithelioid angeordneten Zellen, aber ihre Kerne sind kaum noch färbbar, die Zelleiber schwer voneinander abgrenzbar, überall hat sich bereits eine vorgeschrittene Nekrobiose eingestellt. Nur an wenigen Stellen sind noch Haufen von kleinen Lymphocyten, welche als die Reste der ehemaligen Follikel deutlicher abgrenzbar sind. Nur an der Peripherie der Lymphdrüsen, entsprechend den ehemaligen Sinusräumen sind Bazillenhaufen, dort allerdings in sehr großer Menge auffindbar; sie stellen hier eine bei schwacher Vergrößerung gleichmäßig fein granulierte Masse dar, bei Anwendung stärkerer Vergrößerung ist die Zusammensetzung dieser Haufen aus bipolar gefärbten Bazillen deutlich auflösbar. Wir haben also in diesem Falle eine bereits weit vorgeschrittene Nekrose bei ausgedehnter Thrombosierung aller Gefäße und Zertrümmerung des nekrotischen Gewebes durch Blutaustritte. Letztere dürften wohl als Diapedesisblutungen anzusprechen sein, da sich auch die Wandungen der Gefäße selbst von roten Blutkörperchen dicht durchsetzt zeigen.

Entsprechend dem vorgeschrittenen Zerfall des Primärbubo zeigt sich die Milz verändert. Die Pulparäume sind sehr weit und überschwemmt von Detritusmassen. Es finden sich hier neben reichlichen, fragmentiert-kernigen Leukocyten massenhafte Zelltrümmer, sowie die gleichen homogenen geronnenen von einzelnen Lücken durchsetzte Substanz wie in den Lymphsinus. Die endothelialen Zellen des Reticulums sind vermehrt, gewuchert, vergrößert, oft zu zusammenhängenden Zeilen angeordnet. Die Lakunenräume enthalten nur wenig Blut, Follikel sind klein und unscharf abgegrenzt. Daneben finden sich regellos in die Pulparäume eingestreut größere und kleinere Ansammlungen von dicht gedrängten Pestbazillen.

Nieren. Nierenparenchym erweist sich hochgradig degenerativ verändert; in der Rinde sind nahezu sämtliche Harnkanälchenepithelien von der Unterlage losgestoßen und liegen als kernlose, unregelmäßige Schollen in den Röhren der Tunicae propriae. Das Interstitium ist verbreitert, offenbar stark verquollen. Die zarten Bindegewebsfäserchen auseinandergedrängt, aber ohne

Infiltration. In den Glomeruli sind die Gefäßschlingen zellarm und liegen stellenweise nur mehr als schmale Bündel von geringem Umfang in den weiten BOWMAN'schen Kapseln. Auch hier sind viele Epithelien losgestoßen und in Form scholliger Ablagerungen im Kapselraum deponiert. In der äußersten Rinde sind in der Umgebung zahlreicher Glomeruli Blutaustritte, das Interstitium ist hier von dicht gedrängten Erythroeyten durchsetzt. Selbst in den geraden Harnkanälchen der Markstrahlen und der Marksubstanz ist die Degeneration, Nekrose und Losstoßung der Epithelien eine sehr ausgedehnte, nur wenige Bezirke weisen noch einen einigermaßen intakten Epithelbesatz auf. Pestbazillen lassen sich mikroskopisch im Nierengewebe nicht auffinden.

Auch das Gewebe des Herzmuskels zeigt bei der histologischen Untersuchung sehr prägnante und tiefgreifende Veränderungen. Die Muskelfasern sind weit auseinander gedrängt, größtenteils kernlos, vielfach von Vakuolen durchsetzt oder sogar zu unregelmäßigen Schollen zerfallen. Die Querstreifung fast überall ganz verwischt. Auf Längsschnitten findet sich die sogenannte Fragmentation sehr ausgesprochen, indem die Fasern hier zu kurzen Teilstücken mit treppenförmigen Trennungslinien zerfallen sind.

Das Mammagewebe von der Brustdrüse der rechten Seite, auf welcher der Pektoralbubo saß, zeigt im mikroskopischen Bilde alle Zeichen hochgradiger seröser Durchtränkung. Die Bindegewebsfasern sind auseinandergedrängt durch helle Lücken, welche offenbar ehemals von Flüssigkeit erfüllt waren. Dagegen finden sich nur sehr geringe zellige Ansammlungen. Das Drüsengewebe selbst ist außerordentlich schwach entwickelt, die spärlich eingestreuten Acini haben ein niedriges, im allgemeinen wohlerhaltenes Epithel, auf einzelnen Durchschnitten finden sich losgestoßene Epithelreihen, aber keine Erscheinungen, welche auf Nekrose oder entzündliche Vorgänge hinweisen.

Sehr deutlich ist in diesem Falle die schwere Veränderung der Schleimhaut des oberen Respirationstraktus in der Trachea ausgesprochen. Der Epithelbelag ist zum Teil losgestoßen, an den noch erhaltenen Stellen sind die Epithelien wie zerklüftet und lückenhaft, das Bindegewebe der Mucosa ist sehr verbreitert, alle Gefäße außerordentlich erweitert, ad maximum mit dicht gedrängten Blutkörperchen ausgestopft, den Endothelwandungen liegt fast überall ein Kranz von oft mehrfachen Reihen von Leukocyten an. Die tieferen und größeren Gefäße in der Submucosa und zwischen den Schleimdrüsen sind von Thromben verlegt, zum Teil durch fibrinöse Massen, zum Teil durch Leukocytenanhäufungen gänzlich ausgefüllt. In den Schleimdrüsen lassen sich, namentlich in den oberen peripheren Partieen der Acini nekrotische Stellen nachweisen, die Lumina der Drüsenschläuche sind von Schleimmassen ausgefüllt und erweitert, die Zellen zum Teil als kernlose Schollen losgestoßen. Hämorrhagieen sind hier nicht auffindbar.

Fall IV.

Balla Aadoo, 33 J., Arbeiter, Hindu Maharatta.

Wurde am 4. Febr. 1901 von Angehörigen in das Hospital gebracht mit der Angabe, daß er am Tage vorher erkrankt sei.

Tiefe Benommenheit, Schmerzensäußerungen bei Druck auf die rechten Inguinalgegend.

Exitus am 7. Krankheitstage.

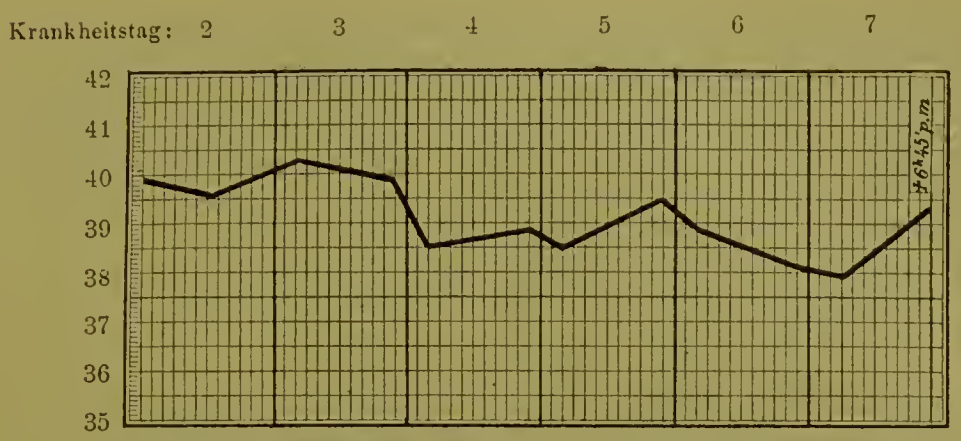

Sektionsbericht.

Kleine abgemagerte männliche Leiche mit dunkelbraunen Hautdecken, Bulbi tief eingesunken, sichtbare Schleimhäute blaß. Fettpolster und Muskulatur stark geschwunden in der Bauchhöhle keine freie Flüssigkeit. Alle Darmabschnitte stark gasig aufgetrieben; Zwerchfellstand links 4. Interkostalraum, rechts 3. Rippe.

In der rechten Inguinalgegend eine mehr als hühnereigroße, länglich-ovale Vorwölbung, über welcher die Haut stark gespannt, glänzend, dünn und unverschieblich. Beim Einschneiden zeigt sich in weiter Ausdehnung das Unterhautzellgewebe von einer bräunlichen, serös-sanguinolenten Flüssigkeit durchsetzt. Die äußeren inguinalen Lymphdrüsen sind zu einem hühnereigroßen Packet geschwellt und sehr weich. Auf dem Durchschnitt erscheint der größere Teil der Drüse in eine breiartige verquellende, chokoladebräunliche Masse verwandelt; Kapsel von dunklen Blutaustritten durchsetzt. Auch die inneren inguinalen Lymphdrüsen stark geschwellt, auf dem Durchschnitt dunkel gefleckt. Die iliacalen Drüsen sind bis hinauf zur Teilungsstelle der Aorta in ein zusammenhängendes, dickes, wurstförmiges Packet verwandelt, weich, markig bis breiig und allenthalben von Blutungen durchsetzt. Die retroperitonealen Lymphdrüsen bis auf die Höhe der Nierenarterien etwas geschwellt, bis bohnengroß und sehr weich. Am äußeren Rand des linken Muscul. ileopsoas auf der Höhe der Crista ossis ilei ein haselnußkerngroßer, rundlicher Knoten aufsitzend. Derselbe erweist sich auf dem Durchschnitt nicht als Lymphdrüse sondern besteht aus einer bindegewebigen Kapsel, in welche eine weiße, fädige Masse eingebettet ist. Vom unteren Pol dieses Knotens zieht sich ein drehrunder, weißer, geschlängelter drahtharter, lumenloser Strang nach abwärts, um sich im Beckenbindegewebe zu verlieren (Parasit?).

Beide Lungen frei, Pleurahöhlen leer; Pleuren glatt und durchsichtig. Gewebe aller Lappen gehörig lufthaltig. In allen Bronchien reichlich zähes, schleimig-eitriges Sekret. Bronchiallymphdrüsen klein, wenig pigmentiert.

Herz sehr klein, Epikard glatt, fettlos. Koronargefäße deutlich geschlängelt. Beide Ventrikel sehr eng, enthalten zähe Fibringerinnsel, Klappen gut schlußfähig. Muskulatur namentlich über dem linken Ventrikel dunkelbraun, dünn, etwas brüchig.

Milz etwas geschwellt, 18 : 10,5 cm; Kapsel etwas runzelig, Pulpa weich graurot, vorquellend. Follikel und Gerüst kaum sichtbar.

Leber ziemlich klein. An der Vorderfläche beider Lappen etwas verwaschene weißliche Flecken, welche sich in geringer Ausdehnung auch auf

das Parenchym fortsetzen. Gewebe blutarm, Schnittfläche dunkelbraun. Acini erkennbar, sehr klein. Gallenblase enthält etwas dunkle, zähe Galle.

Bei Nieren mit leicht abziehbarer Kapsel, Oberfläche glatt und blaß. Organ beiderseits ziemlich klein. Auf der Schnittfläche Zeichnung von Mark und Rinde deutlich erkennbar. In der Rinde die Glomeruli stellenweise etwas injiziert. Nierenbecken eng, Hilus fettlos.

Im Magen die Schleimhaut im Fundus größtenteils kadaverös macceriert. In der Pars pylorica auf der Faltenhöhe einige kleine Blutaustritte.

Im Darmkanal die Mucosa blaß und intakt. Mesenteriale Lymphdrüsen nicht geschwellt.

Diagnose: Akute Bubonenpest. Primärer Bubo der rechtseitigen Inguinallymphdrüsen. Bubo II. Ordnung der iliacalen Lymphdrüsen. Ausgedehntes hämorrhagisches Ödem. Braune Atrophie des Herzens und der Leber. Mäßiger Milztumor. Diffuse Bronchitis.

Histologischer Befund.

Primärer Bubo. Schon das umgebende Fettgewebe ist sehr stark zellig infiltriert und zwar hauptsächlich von reichlichen, großen, rundlichen und polygonalen Zellen durchsetzt. Die Auflockerung der Kapsel ist so stark, daß ihre scharfe Abgrenzung weder nach außen gegen das angrenzende Fettgewebe noch nach innen gegen die Randsinus möglich ist. Ihre welligen Bindegewebsfasern sind namentlich in den äußeren Schichten auseinandergedrängt durch massenhafte, große, zumeist rundliche oder ovale, oft auch spindelförmige oder polygonale Zellen; dieselben enthalten einen, manchmal auch zwei oder drei große, bläschenförmige Kerne. Sie entsprechen wohl den von Aoyama (l. c.) als „Balkenzellen“ bezeichneten Elementen und sind im allgemeinen als Fibroblasten, d. h. als Abkömmlinge der präexistenten Bindegewebszellen der Kapsel aufzufassen. Daneben finden sich natürlich teils vereinzelt, teils in kleinen Gruppen gelagert kleine Rundzellen vom Typus der Lymphocyten und Plasmazellen. Die Blutgefäße sind sowohl im umgebenden Fettgewebe wie in der Kapsel sehr weit und mit dicht gedrängten, offenbar in Stase befindlichen Erythrocyten ausgestopft. In den Lymphgefäßen der Kapsel findet sich neben spärlichen Lymphocyten und roten Blutkörperchen eine homogene, zu wurstförmigen Klumpen geballte Exsudatmasse.

Das histologische Bild der Lymphdrüse selbst ist vollkommen zerstört. Weder Sinusräume noch Follikel noch Markstränge sind mehr erkennbar, vielmehr scheint der ganze von der verbreiterten und aufgelockerten Kapsel umschlossene Raum von einem wirren, zum großen Teil kaum noch tinctionsfähigen Zellchaos eingenommen, indem nur noch an wenigen Stellen kleine spindelförmige Häufchen von Lymphocyten die Stellen der ehemaligen Follikel bezeichnen. Alle Blutgefäße treten schon bei Betrachtung mit schwacher Vergrößerung außerordentlich deutlich hervor und sind ausgefüllt mit dicht aneinandergelagerten roten Blutkörperchen, die vielfach so fest zusammengedrängt liegen, daß ihre Konturen nicht mehr erkennbar sind. Die an sich dünnen Gefäßwände sind aufgelockert und von einer in zirkulären Lagen angeordneten homogen geronnenen Exsudatmasse durchsetzt. Viele Gefäßlumina enthalten aus verfilzten Fibrinfäden bestehende Thromben neben nur spärlichen Zellen; auch außerhalb der Gefäße ist an manchen Stellen ganz wenig Fibrin nachweisbar, nirgends aber in so reichlichen Netzen wie in Fall I. Die Hauptmasse des Zellmateriales wird in den peripheren Teilen dargestellt von dichtliegenden Leukocyten mit gut erkennbaren fragmentierten

Kernen, während in den inneren Partieen auf große Streeken hin der Zelltypus nicht mehr genau bestimmbar ist und die Kerne nur mehr wenig Farbstoff annehmen, doch sieht man an einigen Stellen, an welchen der Erhaltungszustand noch besser ist, daß es sich vorwiegend um kleine, runde, lymphocytenähnliche Zellen mit dunklen chromatinreichen Kernen handelt, während von den großen, epithelioid angeordneten Elementen, wie wir sie namentlich in Fall I zahlreich fanden, höchstens ganz vereinzelte Exemplare noch auffindbar sind. Fragmentiertkernige Leukocyten finden sich in den inneren Teilen nur äußerst spärlich. Es zeigen also höchstens etwa die den ehemaligen Randsinus der Drüse entsprechenden Teile den Vorgang einer eigentlichen Eiterbildung; im übrigen herrschen regressive Metamorphosen vor; zwischen den vollkommen nekrotischen und den mit noch färbbaren Kernen durchsetzten Partieen trifft man alle Übergänge der Karyolysis und Karyorhexis; namentlich sind Kerne mit hyperchromatischen Wandungen häufig, bei denen das Chromatin in Form von dunkel färbbaren Ringen oder in Gestalt von aus einzelnen Kügelchen zusammengesetzten Kränzen angeordnet oder kappenförmig einem oder beiden Kernpolen aufgelagert erscheint. Gewöhnlich sind solche Stellen von den ganz chromatinlosen und unfärbbaren noch durch eine mehr oder minder breite Zone geschieden, in deren Bereich sich nur mehr kleine, bisweilen feinste zackige, unregelmäßige staubförmige Zelltrümmer vorfinden.

Alle diese verschiedenen Stadien des Zerfalles liegen aber nicht nebeneinander, sondern fast überall ist das so veränderte Gewebe auseinandergedrängt und dicht infiltriert von zahllosen Erythrocyten. Schon makroskopisch erscheinen in dem Schnitte unregelmäßige, dunklere Flecke; das sind diejenigen Stellen, an welchen die roten Blutkörperchen in größeren Herden ganz dicht zusammenliegen, manchmal so dicht wie innerhalb der Gefäße, so daß die Konturen kaum noch sichtbar sind, an anderen Stellen unregelmäßig und in sehr wechselnder Zahl in das Gewebe eingestreut und zwar sowohl in die nekrotischen Partieen wie in die noch relativ erhaltenen. Manchmal sind die Gefäßdurchschnitte von dicken Mänteln ausgetretener roter Blutkörperchen umhüllt, aber auch in größerer Entfernung von solchen finden sich ausgebreitete Blutungsherde. Hauptsächlich durch diese ist die Struktur des Lymphdrüsengewebes so gründlich verwischt.

Pestbazillen lassen sich im primären Bubo nicht in besonders großer Zahl nachweisen. Wohl sieht man in den speziell auf Bakterien gefärbten Präparaten vereinzelte kleinere Anhäufungen der bipolar färbbaren Stäbchen, aber nirgends ist eine Einlagerung besonders großer Massen zu erkennen, welche in anderen untersuchten Fällen das Bild beherrschen. Die Anwesenheit anderer Bakterien ist mikroskopisch nicht nachweisbar.

Wir haben es also im wesentlichen mit einer sehr ausgedehnten Gewebszertrümmerung durch profuse Blutaustritte zu tun, welche offenbar ziemlich frühzeitig eingesetzt haben muß, bevor die Zellproliferation und exsudative Vorgänge eine größere Ausdehnung erlangen konnten. Die Anwesenheit geringerer Mengen von Bakterien ist vielleicht aus einem nachträglichen Verschwinden derselben durch Zerfall zu erklären. Die beobachteten Absterbevorgänge der Zellen dürften in deren Auseinanderdrängung und Isolierung durch die Blutung und in dem thrombotischen Verschluß der Gefäße begründet sein.

Die inneren inguinalen Lymphdrüsen zeigen eine weit bessere Erhaltung sowohl des zelligen Materiales wie auch der Bakterien, obgleich auch hier Hämorrhagieen sehr in den Vordergrund treten. Schon das um-

gebende Fett- und Bindegewebe ist dicht von roten Blutkörperchen durchsetzt; in den von diesen freien Intervallen finden sich reichliche Leukocyten zwischen die Fettalveolen eingestreut. Zwischen den auseinandergedrängten Fasern der Kapsel wie auch schon außerhalb derselben ist an vielen Stellen die oben genauer beschriebene homogen geronnene Exsudatmasse in Form zackiger, festonartig begrenzter Klumpen oder wurstförmiger Körper eingelagert. Auch im Innern der Drüsen findet sich diese Masse vielfach in Gestalt zirkulärer, die ektatischen Gefäße umgebender Ringe. Im übrigen ist auch hier die Drüsenstruktur trotz des relativ guten Erhaltungszustandes der Zellen fast ganz verwischt. Außer den weiten, mit roten Blutkörperchen erfüllten aber nicht thrombosierten Gefäßen besteht das Zellmaterial vorwiegend aus Leukocyten neben in der Minderzahl befindlichen Lymphocyten; große, plasmareiche Zellgebilde finden sich nur äußerst selten, nirgends Verbände von solchen. Überall drängen sich oft auf weite Strecken hin dicht aneinanderstoßend massenhafte extravasierte rote Blutkörperchen ein. Auch diese machen überall den Eindruck, als ob sie erst vor kurzem aus der Blutbahn ausgetreten wären; ihre Konturen und ihre Färbbarkeit mit Eosin sind überall gut erhalten. Eigentlich nekrotische Partieen innerhalb des Bereichs der Drüsensubstanz sind nicht auffindbar, aber an einigen sehr eng umschriebenen Stellen macht sich ein Zerfall von Kernen zu äußerst feinen, dunkel tingierbaren Partikeln bemerkbar. Pestbazillen in der typischen Form sind mit großer Leichtigkeit in ungeheuren wolkenförmigen Anhäufungen ganz besonders reichlich in den peripheren, den ehemaligen Randsinus entsprechenden Partieen auffindbar. Dabei ist die Färbbarkeit der Bazillen hier eine weit bessere und intensivere als in den spärlichen Häufchen des Primärbubos.

In einzelnen der untersuchten Iliacaldrüsen hat die Leukocytenansammlung bereits zur Bildung umschriebener rundlicher Eiterherde, richtiger Abszesse geführt, während die Blutung hier sehr zurücktritt. Auch hier weist die Bakterienfärbung ausschließlich die Anwesenheit von Pestbazillen nach, nirgends sind (auch nicht mit der GRAM'schen und WEIGERT'schen Färbung) Eitermikroorganismen auffindbar. —

Von den übrigen Organen zeigt sich die Milz mikroskopisch deutlich verändert. Die bei der Sektion schon feststellbare Schwellung ist offenbar durch eine ziemlich reichliche Vermehrung der Pulpazellen bedingt, unter denen große protoplasmareiche Elemente mit polygonalen, rautenförmigen, dann wieder solche mit rundlichen und ovalen Zelleibern und bisweilen mehreren Kernen auffallen. In einzelnen derselben sind deutliche Vakuolen (Fett?) erkennbar. Der Blutgehalt der Pulparäume ist recht gering. Die Trabekel treten sehr deutlich als fast hyalin aussehende Züge hervor, die Follikel treten auch mikroskopisch kaum hervor, sind sehr klein und fast nicht abgrenzbar. In der Umgebung von vielen (namentlich von größeren) Gefäßdurchschnitten ist in der gelockerten Adventitia wieder jene homogene Masse eingelagert, die den Gefäßen der Lymphdrüsen ein so charakteristisches Aussehen verleiht. Bakterien können in der Milz nicht aufgefunden werden.

Die Leber zeigt eine überraschend starke Destruktion. Das trabekuläre Gefüge ist fast gar nicht mehr erkennbar, die Zellbälkchen erscheinen verschoben, vielfach unterbrochen und wie durcheinandergeschüttelt, die einzelnen Leberzellen vergrößert, vielfach mehrkernig, ganz selten mit stark verwaschenem und schwer färbbarem Kern. Ihre Form ist unregelmäßig vieleckig geworden, viele Exemplare zeigen ein geblähtes rundliches Aussehen; dadurch sind natürlich die Berührungsflächen verkleinert, der Verband der Zellen zu Bälkchen stark gelockert. Fettvakuolen sind auch in den

peripheren Acinuspartieen nur ganz spärlich nachweisbar. Alle Kapillarräume sind weit, die Endothelmembranen von den Parenchymzellen abgehoben, die Zelleiber der Endothelien gleichfalls geschwellt; auffallend reichlich sind „Sternzellen“ erkennbar. Bakterien können auch in der Leber mikroskopisch nicht nachgewiesen werden. —

Etwas geringer, wenn auch noch recht deutlich nachweisbar sind die parenchymatös degenerativen Veränderungen in der Niere. In den Tubuli contorti sind viele Epithelien etwas geschwellt und streckenweise von der Tunica propria abgehoben; an einzelnen Stellen macht sich beginnende Bildung von Schaumstrukturen im Protoplasma erkennbar, aber die Kerne sind überall noch färbbar. Die Glomeruli erscheinen ziemlich groß, ihre Gefäßschlingen mit reichlichen roten Blutkörperchen gefüllt; vereinzelte abgeschuppte Epithelien liegen frei im BOWMAN'schen Kapselraum. Die zwischen den Markstrahlen liegenden geraden größeren arteriellen und venösen Gefäße sind ebenfalls ziemlich stark gefüllt. Keine Bakterien auffindbar. Am Herzmuskel findet sich entsprechend dem schon makroskopisch erhobenen Befund eine sehr beträchtliche Verschmälerung der Fasern; die Querstreifung ist nur mangelhaft darstellbar, die Kerne aber gut gefärbt; alle Kapillargefäße ziemlich stark blutgefüllt; die Pigmenthäufchen der Muskelzellen vergrößert. —

Fall V.

Essoo Vittov, 25 J., Arbeiter, Hindu Maharatta. Wurde am 29. Januar 1901 mit 40 ° Fiebertemperatur in das Spital aufgenommen. Dieser Patient erhielt vom 3. bis 10. Februar nicht weniger als 1500 ccm Heilserum intravenös injiziert und zwar am 3., 4., 5. und 6. Februar zweimal täglich je 100 ccm LUSTIG'sches Heilserum, am 7. Februar 100 ccm LUSTIG'sches und 100 ccm ROUX'sches Heilserum und an den drei letzten Tagen noch weitere 500 ccm von demselben Serum. Der Zustand besserte sich sichtlich unter der Serumbehandlung. Leider waren zu dieser Zeit keine weiteren Quantitäten zur Verfügung, um die eingeschlagene Therapie fortsetzen zu können. Am 15. Krankheitstag erlag der Patient, nachdem das Fieber von neuem bis zu einer Höhe von 40,1 ° angestiegen war. (Siehe Fieberkurve auf der nächsten Seite.)

Sektionsbericht.

Ziemlich abgemagerte kleine männliche Leiche mit dunkelbraunen Hautdecken. Bulbi eingesunken. Cornae durchsichtig. Abdomen aufgetrieben. In der linken Inguinalgegend parallel zum POUPART'schen Band eine 8 cm lange klaffende Schnittwunde, in deren Grunde grünliche, schmierig-eiterige Massen. Die äußeren inguinalen Lymphdrüsen sind fast gänzlich eitrig exfoliiert, von den inneren Inguinallymphdrüsen hängt ein mehr als bohnengroß geschwelltes Exemplar noch ganz lose mit seiner Umgebung zusammen; die Kapsel stark aufgelockert und eiterig infiltriert. Die iliacalen Lymphdrüsen sind hochgradig geschwellt, ebenso die lumbalen an dem äußeren Rand des Muscul. ileopsoas. Beim Einschneiden entleert sich aus denselben überall dünnflüssiger, grüngelblicher Eiter. Die Vena cava inf. und die Iliacae sind frei durchgängig und enthalten nur dunkles flüssiges Blut. In der linken Vena femoral. unmittelbar unterhalb des PAUPART'schen Bandes das Lumen durch einen weichen, dunkelgrauroten, den Wandungen und den Venenklappen nur locker aufsitzenden Thrombus verlegt.

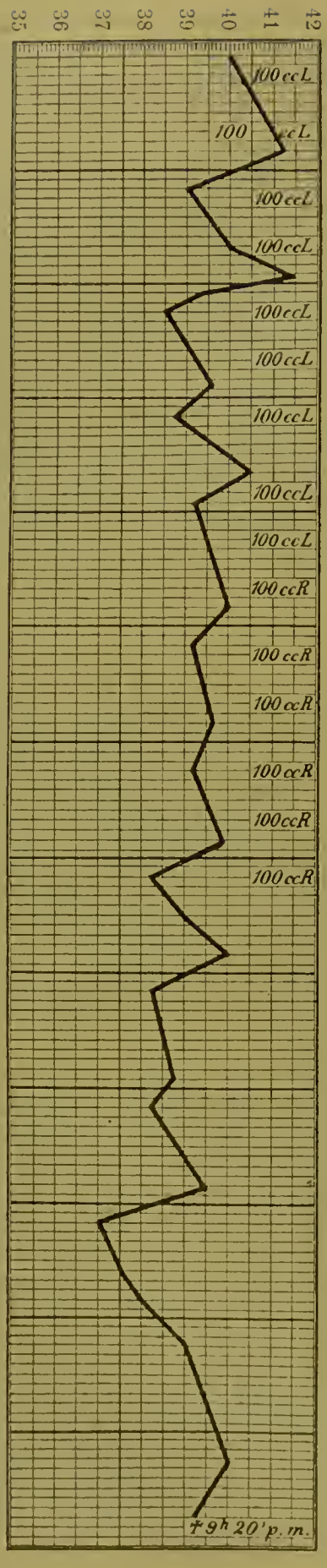

L = Injektion von Lustig'schem Heilserum, *R* = Injektion von Roux'schem Heilserum.

Fettpolster und Muskulatur sehr gering. Gedärme stark gasig aufgetrieben, Leber von denselben überlagert. In der Bauchhöhle keine freie Flüssigkeit. Zwerchfellstand rechts 3. Rippe, links 3. Interkostalraum. Beide Lungen sind fast allseitig mit der Kostal- und Zwerchfellpleura etwas verklebt, doch ziemlich leicht lösbar, am festesten der rechte Mittellappen. Herzbeutel liegt vier Finger breit frei, ist leer.

Die linke Lunge zeigt im Bereich beider Lappen in der Pleura kreisrunde, gelbliche bis zu 3 cm im Durchmesser haltende Flecke, über denen stärkere Gefäßinjektion und eine feine schleierartige, fibrinöse Trübung der Pleura erkennbar. Entsprechend diesen Flecken, welche im Unterlappen auf größere Strecken konfluieren, lassen sich rundlich harte Knoten im Lungengewebe durchfühlen. Beim Einschneiden erweisen sich dieselben als ziemlich scharf umschriebene, z. T. von dunklen hämorrhagischen Höfen umgebene, fast kuglig runde größtenteils subpleural eingestreute, gelblich weiße Herde (Taf. III Fig. 10 u. 11).

Ein Teil derselben ist von ziemlich fester Konsistenz, auf dem Durchschnitt quillt das infiltrierte Gewebe etwas vor; ein anderer Teil zeigt zentrale eiterige Einschmelzung, so daß beim Einschneiden dickflüssiger, rahmiger Eiter zutage tritt. Die betreffenden Abschnitte sind natürlich vollkommen luftleer. Das zwischenliegende Lungengewebe ist sehr blutreich und dunkel, ziemlich gut lufthaltig; die Bronchien enthalten bis in die feineren Verzweigungen grünlich-schleimig-eiterige Massen, die bronchialen Lymphdrüsen sind bis zu Haselnußgröße geschwellt von markig weicher Konsistenz, von ihrer Schnittfläche ebenfalls eine eiterähnliche Masse abstreifbar.

Die rechte Lunge äußerlich fast ganz wie links, auch hier im Bereich aller Lappen rundliche, gelbliche Knoten eingestreut, die z. T. zentral eiterig erweicht und eingeschmolzen und peripher von hämorrhagischen Höfen umgeben sind. Im Mittellappen sind diese Knoten auf große Strecken konfluiert, so daß nahezu der ganze Lappen davon eingenommen und luftleer ist; derselbe zeigt auf dem Durch-

schnitt ein unregelmäßig marmoriertes Aussehen. Die Pleura über diesen Partieen von einem zarten Fibrinhäutchen bedeckt. Bronchien wie links. Bronchiallymphdrüsen sehr geschwellt und erweicht.

Herz von entsprechender Größe. Über der Vorderfläche der Ventrikel zahlreiche dunkle punktförmige Blutaustritte. Subepikardiales Fett gering; Epikard glatt. Beide Ventrikel mit gut entwickelter dunkelbraunroter Muskulatur. In der Wand des linken Ventrikels auf Flachschnitten zahlreiche hellere, verwaschene Fleckchen erkennbar. Klappen schlußfähig frei beweglich. In beiden Kammern und in den Vorhöfen reichlich Fibrin- und Cruorgerinnsel.

Milz vergrößert 19,3 : 11 cm, Dicke 4,3 cm. Kapsel gespannt. Pulpa weich, dunkelbraunrot, vorquellend schmierig abstreifbar. Gerüst und Follikel fast ganz verdeckt.

Leber im ganzen etwas geschwellt. Kapsel durchsichtig; unter derselben an mehreren Stellen im Bereich aller Lappen etwas vorgewölbte, rundliche, punktförmige bis zu $^1/_2$ cm im Durchmesser große Flecken. Beim Einschneiden erkennt man, daß dieselben Herden entsprechen, welche ganz von gelblichem Eiter erfüllt sind. Auch sonst auf der Schnittfläche verstreut zahllose größere und kleinere Eiterherde. Einige derselben sind offenbar von Gallenfarbstoff günlich imbibiert. Die größten dieser Herde stellen etwas zackig begrenzte und von flüssigem Eiter erfüllte Höhlen dar. Im übrigen die Ascinuszeichnung kaum erkennbar, Gewebe gleichmäßig graubraun. Blutgehalt gering. Größere Pfortaderzweige frei durchgängig. Gallenblase enthält ca. 8 ccm dunkle zähe Galle. Hiluslymphdrüsen nicht geschwellt.

Beide Nieren ziemlich groß, Kapsel leicht abziehbar, Oberfläche glatt, blaß. Auf der Schnittfläche besonders linkerseits die Glomeruli in der Rinde als graugelbliche Pünktchen deutlich geschwellt, leicht vorragend; in der rechten Niere sind dieselben etwas kleiner und dunkel injiziert; die übrige Rinde blaß, nicht verbreitert. Keinerlei Einlagerungen erkennbar. Markkegel dunkler, Nierenbecken nicht erweitert.

Magen mit im Fundus kadaverös macerierter Schleimhaut; im übrigen ist dieselbe etwas granuliert, ohne Blutaustritte. Darmkanal ohne pathologischen Befund. Mesenteriallymphdrüsen nicht geschwellt.

Harnblase mit fast reinweißer, ganz glatter Mucosa.

Hoden groß, weich, sehr blaß, ohne Einlagerungen. Schleimhaut des Rachens und des Kehlkopfeinganges etwas geschwellt. Am linken Stimmband stärkere Injektion und kleine oberflächliche Substanzverluste der Mucosa. In der Trachea intensive Injektion, peritracheale Lymphdrüsen stark geschwellt, ganz weich, mit reichlich abstreifbarem, eiterähnlichen Saft.

Weiche Schädeldecken intakt. Schädeldach dünnwandig, dolichocephal, symmetrisch. Dura mater gespannt. Im Längsblutleiter dunkles, flüssiges Blut. Im Subduralraum sehr reichlich klare, wässerige Flüssigkeit, ebensolche zwischen den weichen Häuten. Pia mater mäßig injiziert, überall an Konvexität und Basis ganz durchscheinend. Pacchionische Granulationen gar nicht vorhanden. Gehirnsubstanz ist in allen Teilen hochgradig durchfeuchtet, graue Rinde gut abgesetzt, ziemlich breit. Weißes Marklager im Zentrum semiovale mit reichlichem, sehr rasch und breit auseinanderfließenden Blutpunkten. Alle Ventrikel nicht erweitert, mit glattem Ependym und ganz klarem Liquor gefüllt. Die basalen Ganglien sind deutlich gezeichnet, überall in der grauen Substanz verwaschene graue Fleckchen erkennbar; Pons, Kleinhirn und Medulla oblongata ohne pathologischen Befund.

Diagnose: Bubonenpest. Vereiterter und größtenteils exfoliierter primärer Bubo der linksseitigen inguinalen Lymphdrüsen. Bubonen II. Ordnung der linken iliacalen Lymphdrüsen in eiteriger Einschmelzung. Beginnende Thrombose der Vena femoralis links. Multiple embolische eiterige Pneumonieen in beiden Lungen mit Konfluieren in den Unterlappen. Erweichung und Schwellung der peribronchialen und peritrachealen Lymphdrüsen. Multiple embolische Abscesse in der Leber. Milztumor. Eiterige Bronchitis. Pestpyämie.

Im Eiter der Bubonen, der Lungen- und Leberherde mikroskopisch massenhafte Pestbazillen nachgewiesen.

Histologische Untersuchung.

In den zur Untersuchung verwendeten iliacalen Lymphdrüsen ist die Drüsenstruktur ganz zerstört. Umgebendes Bindegewebe und Kapseln sind gleichmäßig von dichten Leukocyten infiltriert, denen nur wenige rote Blutkörperchen beigemengt sind. Der größte Teil der eigentlichen Drüsensubstanz ist in eine kernlose, nahezu homogene, nur mit Eosin stark färbbare Masse umgewandelt, in der sich auch kleine Kerntrümmer nur mehr ganz spärlich auffinden lassen. An einzelnen Stellen finden sich umschriebene rundliche Haufen von Leukocyten, deren Zentrum meist von einer granulierten Masse eingenommen ist. Die stark dilatierten Gefäße sind größtenteils von Fibrinthromben verlegt, ihre Wandungen bis an die Intima heran von fragmentiertkernigen Leukocyten durchsetzt. Die Bakterienfärbung mit Karbolthionin läßt keine deutlichen Pestbazillen mehr hervortreten. Es finden sich wohl an vielen Punkten mehr oder weniger stark granulierte Haufen aber einzelne Bakterienindividuen sind nicht darstellbar. Auch die GRAM'sche Färbung ergibt ein negatives Resultat.

Es ist also neben der Vereiterung zu einer sehr ausgedehnten Nekrose gekommen, Vorgänge, die sich schon nach dem makroskopischen Befund vermuten ließen. Bemerkenswert ist auch hier, daß gleichzeitig mit dem Schwunde des Zellmaterials bzw. dessen Umwandlung in eine mortifizierte Gewebsmasse auch die Darstellbarkeit der Bakterien verloren geht. Auch der Umstand, daß keine anderweitigen Bakterien, namentlich Eitermikroorganismen auffindbar sind, verdient Beachtung, weil von vielen Seiten behauptet worden ist, daß die in den Bubonen auftretenden Eiterungen ihre Ursache immer in einer Sekundäraffektion mit Staphylokokken haben müßten. Wären dieselben aber in irgendwie nennenswerter Quantität vorhanden, so könnte sie der färberischen Darstellung namentlich mit Hilfe der GRAM'schen Methode kaum entgehen.

Die mikroskopische Untersuchung der Tonsillen läßt außer sehr starker Blutfüllung nichts Abnormes erkennen; in einigen der tiefen Recessus finden sich Fremdkörper pflanzlicher Natur, welche offenbar von Nahrungsbestandteilen stammen.

Von ganz besonderem Interesse ist in diesem Fall der Befund an den Lungen (Taf. III Fig. 10 u. 11, u. Taf. XII Fig. 25 u. 26).

Die Präparate bieten je nach der Entnahmestelle etwas verschiedene Bilder. Überall sind die Gefäße dilatiert und von offenbar in Stagnation geratenen roten Blutkörperchen überfüllt, namentlich die peripheren subpleuralen Venen sind hochgradig dilatiert und zeigen Randstellung der Leukocyten. Die Alveolarräume sind in den untersuchten Partieen überall ausgedehnt und von zelligen Anhäufungen und Bakterien erfüllt. Die Fibrinfärbung ergibt nur eine minimale Ausbeute, lediglich auf der Pleura sind einige Fibrinfäden aufgelagert und zuweilen finden sich kleine Faserstoff-

sternchen in dem Gefäßinhalt zwischen den Erythrocyten, in den Alveolen selbst ist Fibrin nicht nachweisbar. Dieselben sind auf weite Strecken hin vollgestopft mit Leukocyten mit fragmentierten Kernen, neben denen die Alveolarepithelien nur mehr schwer nachweisbar sind. Soweit diese dichte zellige Infiltration reicht, sind auch die Pestbazillen in ganz kolossalen Anhäufungen innerhalb der Alveolen vorhanden. Schon bei den gewöhnlichen Färbungen mit Hämatoxylin und Eosin sowie mit Kochenille und Karmin treten diese Zoogloeen als fein granulierte, unregelmäßig zackige, verzweigte Flecke hervor, nach Ausführung einer eigentlichen Bakterienfärbung aber mit Methylenblau oder Karbolthionin erscheinen sie als dunkle Einlagerungen, die schon makroskopisch in den Schnitten ganz deutlich sichtbar sind und denselben ein feinfleckiges Aussehen verleihen. An vielen Stellen machen tatsächlich diese Bakterienwucherungen den größten Teil des Inhaltes der Alveolen aus, und die Eiterkörperchen sind dann nur verhältnismäßig spärlich in einzelne ausgesparte Löcher und Lücken eingestreut, an anderen Punkten, wo die Leukocyten dichter liegen, drängen sich die Bakterien in strangförmigen Zügen dazwischen. Der Erhaltungszustand der Bazillen ist überall ein ausgezeichneter, die Färbung eine gleichmäßig gute; bei Anwendung starker Vergrößerung tritt die bipolare Tinktion und die hellere Bakterienmitte sehr deutlich hervor.

Da wo die Infiltration und Bakterienanhäufung etwas weniger dicht ist, sieht man auch größere blasige Zellen mit großen bläschenförmigen Kernen beigemischt, der Wandbelag der Alveolen ist vielfach dann in zusammenhängenden Lagen abgehoben (Taf. XII Fig. 26), die Alveolarepithelien geschwellt und von spindelförmiger bis rautenförmiger Gestalt. Nur an wenigen Stellen und dann immer an der äußersten Grenze der Infiltrationsbezirke gegen das relativ normale Gewebe zu sieht man einige Alveolen ganz oder teilweise von runden, plasmareichen, blassen Zellen, ähnlich wie bei Katarrhalpneumonieen, ausgefüllt. Ganz regelmäßig finden sich in der Umgebung der so veränderten Lungenpartieen namentlich in Herden, welche der Pleura genähert liegen, Zonen, in denen die Alveolen fast nur von roten Blutkörperchen äußerst dicht ausgefüllt sind und zwar so intensiv, daß die Alveolarwände hier ganz zurücktreten, wo also das typische Bild der hämorrhagischen Infarzierung entstanden ist. Diese hämorrhagischen Randzonen sind von wechselnder Breite, nehmen aber im allgemeinen an Ausdehnung mit der Größe der Herde zu. Pestbazillen lassen sich auch in ihnen, aber nur in Form dünnerer, durchsichtiger Wölkchen, niemals in Form kompakter Klumpen nachweisen.

Auch die kleineren und kleinsten Bronchien zeigen überall eine dem Infiltrationsprozesse im Lungengewebe parallele Veränderung. Gewöhnlich ist das Epithel in zusammenhängenden Zeilen von der Unterlage abgehoben, manchmal sind kleine Häufchen der cylindrischen Epithelien ins Lumen verlagert; dieses selbst ist überall fast ganz von dichten Leukocyten ausgefüllt, zwischen denen Pestbazillen in wechselnder Menge eingestreut sind. Bisweilen ist die Zahl der letzteren auch hier eine sehr beträchtliche.

Die Milz läßt eine sehr bedeutende Vermehrung der Pulpaelemente erkennen. Die Follikel sind klein, locker, bestehen nur aus wenigen Reihen von Lymphocyten und sind unscharf gegen die Umgebung abgegrenzt, auch das Gerüst der Trabekel tritt nur wenig vor. Die breiten Pulparäume aber sind überfüllt von massenhaften, dicht zusammenliegenden, großen, rundlichen, ovalen, spindelförmigen oder polygonalen Zellen mit großen chromatinreichen, manchmal auch mit mehreren Kernen, dazwischen drängen sich nur wenige

kleine Lymphocyten und ganz vereinzelte Leukocyten. Die Gefäßräume sind nur sehr wenig erkennbar, die roten Blutkörperchen sehr spärlich. In dem Inhalt durchschnittener größerer Gefäße zeigen sich ebenfalls zahlreiche große rundliche oder spindelförmige Zellelemente von dem gleichen Aussehen wie in den Pulparäumen. Bakterien lassen sich nirgends nachweisen; auch die genaueste Durchsuchung der Präparate ergibt keinen Anhaltspunkt für die Anwesenheit von solchen.

In der Leber lassen sich abgesehen von den umschriebenen Abszeßherden kaum pathologische Veränderungen auffinden. Der trabekuläre Zusammenhang der Leberzellen ist überall gut erhalten, die letzteren selbst von normaler Gestalt und Größe mit gut färbbaren Kernen. Die Gefäßräume der Kapillaren sind von geringer Breite und nur wenig gefüllt. Die Abszeßherde lassen an ihrem Rande deutlich drei verschiedene Zonen erkennen. In der äußeren sind die Leberzellbälkchen aus ihrer regulären Lage gebracht und zu schmalen konzentrisch der Oberfläche des kugligen Abszeßherdes aufgelagerten Zellreihen umgewandelt. In den inneren Lagen dieser Zone ist offenbar durch den Binnendruck der Eiteransammlung die Verschmälerung der Leberzellen eine so starke geworden, daß sie nur mehr als dünne, nahezu spindelförmige Zellelemente häutchenartig um den Herd gelagert sind; vor Verwechslungen mit wirklichen Bindegewebszellen schützt der große, blasse, bläschenförmige Kern und der Zusammenhang mit den außen angrenzenden Lebertrabekeln. Es folgt nun nach innen eine lichte, lockere Zone, in welcher der trabekuläre Zusammenhang gänzlich gelöst ist. Es liegen hier sehr große, blasige, kugelig gestaltete Zellen mit sehr blassen, chromatinarmen Kernen und vielfach von Fettvakuolen durchsetzten Zelleibern. In den Protoplasmakörper von einzelnen Exemplaren dieser Zellen sind Leukocyten eingedrungen. Auch diese Elemente stammen zweifellos von den Leberzellen selbst ab, nur haben sie infolge Auflösung des Bälkchenverbandes, Verquellung und Einlagerung von Fettropfen eine rundliche Form angenommen. Vereinzelt drängen sich auch hier schon fragmentiertkernige Leukocyten dazwischen. Die nächste Zone gegen innen zu wird durch fortschreitende Auflösung der Zelleiber und Zerfall der Kerne charakterisiert. Die Zellkonturen sind hier nur noch schwer wahrnehmbar, die Kerne zu einem sehr feinen, aus zackigen, staubförmigen Partikeln bestehenden Detritus umgewandelt. Die Zone besitzt nur eine geringe, an verschiedenen Punkten der Abszeßperipherie ungleichmäßige Breite und geht infolge der immer dichter werdenden Einschiebung von Leukocyten fast unmerklich in den eigentlichen Abszessinhalt über, welcher lediglich aus eng zusammenliegenden Eiterkörperchen besteht, welche alle Stadien der Kernfragmentierung aufweisen.

Mikroorganismen sind merkwürdigerweise weder im Abszeßinneren, noch an seiner Peripherie nachweisbar.

In der Niere fällt mit Ausnahme einiger, offenbar schon älterer bindegewebiger kleiner Verdichtungsherde in der Rinde der gute Erhaltungszustand des Parenchyms auf. In einigen der ziemlich stark blutgefüllten Glomeruli lassen sich ganz vereinzelte, losgestoßene Epithelien nachweisen, das Harnkanälchenepithel liegt aber seiner Unterlage überall gut an und weist keinerlei Strukturveränderungen auf.

An dem ebenfalls untersuchten Gehirn und Rückenmark lassen sich mikroskopisch keine Veränderungen auffinden.

Fall VI.

Ralanji Kala, 30 J., Elefantenführer. Hindu Bania. Wurde am 12. Februar 1901, abends, mit subnormaler Körpertemperatur aufgenommen. Exitus nach 2 Tagen.

Sektionsbericht.

Ziemlich kleiner männlicher Körper in reduziertem Ernährungszustand. Hautdecken dunkelbraun. Keine Ödeme. Leichenstarre vorhanden; Totenflecke nicht sichtbar. Fettpolster fast ganz geschwunden, Muskulatur gering, äußerst blaß. In der linken Inguinalgegend eine halbtaubeneigroße Vorragung unterhalb des POUPART'schen Bandes; durch die Haut hier einzelne Knoten durchfühlbar. Das Unterhautzellgewebe ist hier in geringer Ausdehnung von klarer, seröser Flüssigkeit durchsetzt; die äußeren inguinalen Lymphdrüsen (femor. Dr.) sind bis zu Taubeneigröße geschwellt, von weich-elastischer Konsistenz, ihre Kapsel aufgelockert und serös durchfeuchtet. Auf dem Durchschnitt zeigen dieselben ein unregelmäßig fleckiges Aussehen; die zentralen Partieen von hellgraugelber Farbe und härterer Konsistenz; die peripheren Teile dunkelgraurot, von einzelnen schwärzlichen Blutpunkten durchsetzt; die zentrale Schicht setzt sich mit einigen zackigen Ausläufern gegen die Peripherie zu fort. Die einzelnen Drüsen noch gut voneinander isolierbar; die inneren Inguinaldrüsen ebenfalls geschwellt, doch nicht so bedeutend wie die äußeren, auf dem Durchschnitt ebenfalls graurot, von fast markiger Konsistenz. Die iliacalen Drüsen bilden am inneren unteren Rand des Musculus ileopsoas einen ca. 5 cm langen wurstförmigen, daumendicken Strang, welcher nach oben bis auf die Höhe des Scheitels der gefüllten Harnblase reicht und der Blasenwand unmittelbar anliegt; der Peritonealüberzug über denselben ganz glatt, glänzend und blaß; auf dem Durchschnitt zeigen diese Drüsen fortgeschrittene Erweichung, die zentralen Partien quellen als eine schmutzig graurote, eiterähnliche Masse vor. Alle lumbalen Drüsen sind gleichfalls geschwellt bis zu Bohnengröße und lassen sich als zusammenhängender Strang mit den retroperitonealen Lymphdrüsen links von der Wirbelsäule bis fast auf die Höhe des Zwerchfells verfolgen. Sie zeigen auf dem Durchschnitt noch deutlich unterscheidbare Mark- und Rindensubstanz, ihre Konsistenz ist herabgesetzt.

In der Bauchhöhle keine freie Flüssigkeit. Alle Darmabschnitte stark gasig gebläht, Leber ganz überlagert, Zwerchfellstand beiderseits 4. Rippe. Herzbeutel handbreit vorliegend enthält etwa 20 ccm blutig tingierte Flüssigkeit. Beide Lungen frei. In beiden Pleurahöhlen je ca. 25 ccm blutig tingiertes Serum.

Beide Lungen zeigen im Bereich aller Lappen verstreut äußerlich dunkelblaurote unscharf begrenzte Flecken, denen auf dem Durchschnitt ganz von Blut durchsetzte, milzähnlich kompakte, luftleere Herde entsprechen. Ihre Größe schwankt von Erbsen- bis Taubeneigröße. An einzelnen Stellen zeigt die Pleura über diesen Herden einen ganz leichten schleierartigen Fibrinbeschlag. Die Arterien enthalten beiderseits nur flüssiges Blut. Das zwischen den Herden liegende Lungengewebe ist besonders in den unteren Partieen stärker durchfeuchtet und blutreich, aber überall noch lufthaltig. In allen Bronchien reichlich blutig tingiertes, schleimig-eiteriges Sekret; Schleimhaut dunkel imbibiert.

Herz von geringem Umfang, Epikard glatt, durchsichtig, fettarm. Ventrikel eng, in der Muskulatur des linken Ventrikels, besonders in den Papillarmuskeln verwaschene, bandförmige, dunklere, offenbar von Hämorrhagieen durchsetzte Fleckchen erkennbar. Konsistenz der Muskulatur derb. Endokard glatt; Klappen schlußfähig und ohne Auflagerungen. In allen Herzabschnitten reichlich Cruor und Fibringerinnsel.

Milz 18,5 : 10 cm. Kapsel etwas runzelig, Pulpa schlaff, blaß graurot, leicht vorquellend, Gerüst in den peripheren Teilen ziemlich deutlich. Follikel nicht erkennbar.

Leber klein, äußerst blaß. An der Vorderseite einige nicht sehr scharf begrenzte gelblichweiße Flecken. Gewebe auf dem Durchschnitt gleichmäßig hellgrau. Läppchenzeichnung nicht erkennbar. Gallenblase enthält ca. 10 ccm dunkelgrüne Galle.

Beide Nieren von gehöriger Größe, Kapsel leicht abziehbar. Oberfläche glatt, blaß. Auf dem Durchschnitt in der Rinde die Glomeruli deutlich vergrößert, als leicht vorquellende, graurote und halbdurchscheinende Pünktchen erkennbar. Aufsteigende Gefäße wenig gefüllt. Markkegel etwas dunkler. Nierenbecken eng.

Magenschleimhaut sehr blaß und ganz intakt; ebenso die Darmmucosa. Mesenteriale Lymphdrüsen nicht geschwellt.

Diagnose: Bubonenpest. Primärer Buba der äußeren inguinalen Lymphdrüsen; Bubonen 2. Ordnung der iliacalen Lymphdrüsen. Schwellung der lumbalen und retroperitonealen Lymphdrüsen. Blutungsherde in beiden Lungen. Diff. Bronchitis.

Histologischer Befund.

Die Kapsel und das umgebende Binde- und Fettgewebe der inneren inguinalen Lymphdrüsen ist dicht von fragmentiertkernigen Leukocyten durchsetzt, die Bindegewebslamellen sind durch geronnene Ödemflüssigkeit auseinandergedrängt, in welcher neben Eiterkörperchen große, blasig verquollene, rundliche Zellen suspendiert sind. Auch die in der Kapsel gelegenen Lymphgefäße sind teils von geronnenen Massen, teils von verquollenen Zellen ausgefüllt. Fast alle Lumina der Blutgefäße in der Umgebung der Lymphdrüse sind durch verfilzte Fibrinfäden mit wenigen eingeschlossenen Leukocyten verschlossen. Das Lymphdrüsengewebe selbst ist zerstört und soweit es nicht in eine kompakte nekrotische Masse umgewandelt ist, von Eiterherden durchsetzt. Pestbazillen lassen sich nicht besonders zahlreich namentlich in der geronnenen Ödemflüssigkeit, vereinzelt auch in dem Thrombusinhalt der Gefäße nachweisen.

In mehreren zur Untersuchung gekommenen retroperitonealen Lymphdrüsen erkennt man die ersten und leichtesten Stadien der Veränderung, welche sich makroskopisch nur in einer leichten Schwellung und geringen Herabsetzung der Konsistenz kundgeben. Vor allem sind alle Blutgefäße dieser Drüsen und zwar sowohl die größeren Hilusgefäße wie auch die durch Rinden- und Marksubstanz der Drüse selbst hindurchziehenden feinen Gefäße enorm ektatisch und mit roten Blutkörperchen gefüllt, so daß der Schnitt wie ein in allen Teilen wohlgelungenes Injektionspräparat aussieht. Im Inhalt der meisten dieser Gefäße sind sehr viele weiße Blutkörperchen bemerklich, die zum Teil in deutlicher Wandstellung angeordnet sind, doch läßt sich noch nirgends Fibrin nachweisen. Im übrigen ist die Struktur der Lymphdrüse deutlich erhalten; in den etwas verbreiterten Randsinus sind

neben spärlichen Lymphocyten reichliche, rauten- und spindelförmige Zellen, offenbar desquamierte und vermehrte Endothelien zu erkennen. Bakterien lassen sich mikroskopisch nicht auffinden.

Von großem Interesse sind auch in diesem Fall die Lungenherde. Hauptsächlich bestehen dieselben aus Hämorrhagieen und zwar sind stellenweise die roten Blutkörperchen so dicht innerhalb der Alveolen gedrängt wie in hämorrhagischen Infarktherden; auch die zugehörigen Blutgefäße sind mit Erythrocyten vollgepfropft, die offenbar im Zustand der Stase sich befinden. Fibrin läßt sich nicht nachweisen. An den Rändern sind diesen Blutungsherden nach außen zu immer reichlicher werdende Leukocyten beigemengt und die äußerste den Herd umgebende Zone trägt den entschiedenen Charakter einer eiterigen Pneumonie, hier sind die fragmentiertkernigen Leukocyten nur mit wenigen losgestoßenen Alveolarepithelien gemengt.

In sehr viel größerer Ausdehnung zeigen sich die Bronchien ergriffen. Alle mittleren und kleinen Zweige sind erfüllt von Eiterkörperchen. Ihr Epithelsaum ist gewöhnlich lückenhaft, Leukocyten haben sich zwischen den Epithelien eingedrängt. An anderen Stellen sind die letzteren geschwellt und zeichnen sich oft durch ganz besonders große, dunkel färbbare Kerne aus (vgl. Taf. XIII, Fig. 27). Viele Epithelien sind losgestoßen und in Form kleiner zusammenhängender, zeilenförmiger Häufchen in das Lumen zu den Eiterkörperchen geraten. Daneben lassen sich mit Leichtigkeit überall sehr große Mengen von Pestbazillen zur Darstellung bringen, die teils locker eingestreut, teils in dichten Haufen geballt zwischen den Zellen liegen.

An der Niere läßt sich auch mikroskopisch außer starker Blutfüllung der aufsteigenden Gefäße und der Glomeruli nichts Besonderes auffinden.

In der Leber zeigt sich eine leichte Lockerung des trabekulären Verbandes und Schwellung der Zellen. Die parenchymatöse Veränderung gibt sich besonders auch dadurch kund, daß sich in dem Inhalt der größeren venösen Blutgefäße zahlreiche eingeschwemmte Leberzellen auffinden lassen. Bakterien sind nicht nachweisbar.

In der Milz prävalieren ähnlich wie in dem vorigen Falle die vielgestaltigen Pulpazellelemente, während die Follikel nur sehr klein und schwer abgrenzbar sind.

Am Myokard ist die sog. fragmentatio sehr stark ausgesprochen; an vielen Stellen drängen sich spindelförmige Häufchen von extravaskulären Erythrocyten zwischen die Muskelbündel. Im Interstitium keine Veränderung.

Fall VII.

Bhennabui, Tochter des Gamaji, 7 Jahre altes Mädchen.

Am 13. Februar 1901 mit der Angabe eingebracht, daß das Kind vor 2 Tagen erkrankt sei. Temperatur bei der Aufnahme 39,4°, sinkt rasch auf 35,8°. Tod am Morgen des 4. Krankheitstages.

Sektionsbericht.

Weibliche kindliche Leiche in reduziertem Ernährungszustand mit dunkelbraunen Hautdecken. An der Haut der rechten Schläfe ein etwa 2 cm breiter und 3 cm langer zackiger Substanzverlust der Oberhaut, Corium hier freiliegend aber ganz erhalten. Die rechte Wangenseite diffus geschwellt; in der rechten Achselhöhle die vergrößerten Lymphdrüsen deutlich durchfühlbar. In

der Haut des Gesichtes, besonders in der Umgebung des Mundes kleine, nur 2—3 mm im Durchmesser haltende, bläulich durchschimmernde Blutaustritte. Fettpolster und Muskulatur sehr gering. In der Bauchhöhle keine freie Flüssigkeit. Leber von den geblähten Darmschlingen überlagert. Zwerchfellstand beiderseits 4. Rippe. Herzbeutel liegt einen Finger breit frei, ist leer. Beide Lungen frei, beide Pleurahöhlen leer. In der Mundhöhle mehrere zusammengerollte Ascarisexemplare. Schleimhaut des Rachens und Kehlkopfeinganges bläulich, nicht geschwellt. Larynx- und obere Trachealschleimhaut blaß; in der unteren Trachea und in den Bronchien die Schleimhaut blutig imbibiert; in allen Bronchien bis in die feineren Verzweigungen blutig tingierter eitergemischter reichlicher Schleim.

Beide Lungen mit glatter durchsichtiger Pleura. Gewebe aller Lappen gut lufthaltig, nur im rechten Unterlappen unscharf umschriebene bis bohnengroße, gelbbräunliche Herde mit dunklerer Umgebung, in deren Bereich der Luftgehalt aufgehoben. Tracheal- und Bifurkationslymphdrüsen bohnengroß geschwellt.

Herz klein, Epikard glatt und fleckenlos. Subepikardiales Fett sehr gering. Beide Ventrikel eng, Muskulatur blaß, von anscheinend gleichmäßiger Struktur. Klappen gut schlußfähig. In allen Herzabschnitten reichliche Gerinnselmassen.

Milz in allen Durchmessern vergrößert, über der Konvexität 11,5 : 8,0, Kapsel gespannt. Pulpa ziemlich weich, graurot, etwas vorquellend; an vielen Stellen kleine, gelbliche, zackige Punkte mit dunklen Hämorrhagieen erkennbar. Follikel und Gerüst daneben kaum sichtbar.

Leber von entsprechender Größe, unter der Kapsel allenthalben sehr zahlreiche dunkle, punktförmige Blutaustritte. Gewebe äußerst blaß, brüchig, weich und unregelmäßig fleckig; acinöse Zeichnung nicht erkennbar. Auch auf dem Durchschnitt allenthalben verstreut feine dunkle Blutaustritte. Gallenblase enthält ungefähr 10 ccm zähe dunkle Galle.

Beide Nieren etwas geschwellt. Faserkapsel sehr leicht abstreifbar, Oberfläche glatt, blaß, von sehr zahlreichen dunkelroten, feinen Pünktchen übersät. Auch auf dem Durchschnitt in der Rinde allenthalben feine dunkle Blutaustritte, namentlich unmittelbar unter der Oberfläche kleine dreieckige Blutaustritte.

Glomeruli ebenfalls sehr dunkel, vorspringend, vergrößert. Markkegel blaß, Nierenbecken eng.

Magen mit sehr blasser Schleimhaut, in derselben einige flache kleine Hämorrhagieen. Im Dünn- und Dickdarm zahlreiche Ascaris. PAYER'sche Plaques vereinzelt bläulichrot, von Blutaustritten durchsetzt. Mesenterialdrüsen klein.

Die Lymphdrüsen der rechten Achselhöhle sind bis über Bohnengröße geschwellt, noch gut voneinander abgrenzbar, in dem zwischenliegenden Fett- und Bindegewebe und in der Drüsenkapsel Blutungen. Drüse auf dem Durchschnitt markig vorquellend, dunkelrot von Blutpunkten durchsetzt aber nicht erweicht, einzelne kleinere Stellen hellgraugelb.

In dem anliegenden Plexus brachialis zeigen die Nervenscheiden ein fleckiges Aussehen, in dieselben zahlreiche Blutpunkte eingelagert.

Alle übrigen Lymphdrüsen makroskopisch nicht verändert.

Diagnose: Bubonenpest. Solitärer Bubo in der rechten Achselhöhle. Schwellung der trachealen Lymphdrüsen. Primäre Pestnekrose in der Haut der rechten Schläfe. Multiple Hämorrhagieen in der Haut des

Gesichtes, in Milz, Leber, Nieren, Magen- und Darmserosa. Diffuse Bronchitis.

Histologischer Befund.

Schnitte aus dem primären Bubo und dessen nächster Umgebung zeigen sowohl das Lymphdrüsen- wie das adnexe Binde- und Fettgewebe überschwemmt von roten Blutkörperchen. In den Fettmaschen finden sich daneben sehr reichliche Leukocyten angehäuft, welche innerhalb der Drüse nur herdweise in größeren Mengen eingesprengt sind. Im periglandulären Gewebe sind auch die Pestbazillen in kolossalen wolkenförmigen Haufen darstellbar. Die Drüsenstruktur ist ganz verwischt; soweit das Gewebe nicht durch dicht gedrängte Erythrocyten und an manchen Stellen durch ebenso dichte Ansammlungen von Eiterkörperchen verdeckt ist, stellt es eine nahezu strukturlose, nekrotische Masse dar. Auch Pestbazillen sind innerhalb der so veränderten Lymphdrüse nicht mehr deutlich nachweisbar, obgleich unregelmäßig verzweigte und wurstförmige Haufen, welche nach Färbung mit polychromem Methylenblau und mit Karbolthionin Andeutung einer feinen Granulierung erkennen lassen, offenbar den gleichfalls im Absterben begriffenen Bazillenhaufen entsprechen. Auch in dem Bindegewebe zwischen den Nervensträngen des Plexus brachialis, zwischen den aufgelockerten Fasern des Perineurium externum, ja sogar im Endoneurium sind große Mengen von Pestbazillen und zwar hier in sehr gut färbbarem Zustand auffindbar.

Die kleineren Lymphdrüsen in der Umgebung der zum primären Bubo umgewandelten Drüse (Taf. I Fig. 3) lassen bei weitem keine so starke Destruktion, aber eine hochgradige Überschwemmung der Randsinus und in geringerem Grade auch der inneren Sinusräume mit Leukocyten und dicht gedrängte Pestbazillenhaufen erkennen. Außerdem sind alle Blutgefäße in der Umgebung dieser kleineren Drüsen durch Fibrin- und Leukocytenthromben verlegt, in denen ebenfalls viele Bazillen eingesprengt sind.

Ein wesentlich anderes Verhalten zeigen die ebenfalls als stark geschwellt befundenen peritrachealen (Bifurkations-) Lymphdrüsen: Hier ist die Drüsenstruktur noch sehr gut erhalten, Kapsel, Follikel und Markstränge abgrenzbar, alle Kerne gut zu färben, aber schon die Betrachtung mit ganz schwachen Vergrößerungen läßt den Grund der Schwellung erkennen: Überall in den Sinusräumen sind sehr große, mit Karbolthionin sich dunkelblau tingierende, klumpige Massen eingelagert, welche sich mit starken Systemen leicht in enorme Schwärme von Pestbazillen auflösen lassen. Trotzdem diese ungeheuren Mengen von Mikroorganismen die weit auseinander gedrängten Sinusräume ganz erfüllen und von da in etwas lichteren Haufen bis in die Peripherie eindringen, sind doch die zelligen Veränderungen nur äußerst geringe, so daß es sich wohl um einen erst kurze Zeit vor dem Tode erfolgten Massenimport, wenn nicht gar vielleicht zum Teil um eine postmortale Wucherung der Bakterien gehandelt haben kann. Nur die Blutgefäße, namentlich die venösen Bahnen, zeigen auch hier sehr starke Ektasie und deutliche Randstellung der weißen Elemente. Auch in ihrem Lumen, meist der Innenwand angelagert, finden sich reichliche Häufchen von Pestbazillen.

In den umschriebenen, infiltrierten Lungenherden sind die Alveolen ganz ähnlich wie in Fall V ausgestopft von massenhaften sehr dicht gelagerten Leukocyten, die Alveolarwände dünn und zusammengedrängt. In vielen Alveolen sind daneben Fibrinbüschel nachweisbar, die aber dann immer in den peripheren Teilen der ektatischen Alveolen liegen und vielfach die Kohn-

schen Stigmen oder Porenkanäle durchsetzen. Pestbazillen sind überall in großen Mengen zwischen den Eiterkörperchen vorhanden, auch in den Gefäßen reichliche Fibrinabscheidungen in Form zierlicher Sternchenfiguren.

Die Milz ist an den meisten Stellen aber nicht überall gleichmäßig ziemlich blutreich. In den Lakunen sind die Endothelien sehr deutlich und meist geschwellt, so daß sie als zackige Linien hervortreten. Die Follikel sind ziemlich klein aber gut abgegrenzt; in der Umgebung der Durchschnitte der Arteriae penicillatae sind wieder reichlich jene großen polygonalen, manchmal mit zipfelförmigen Ausläufern besetzten Zellen mit großen, dunklen Kernen zu sehen (Taf. XI Fig. 24), die sich schon in mehreren Fällen fanden und die in manchen Beziehungen an das bei Diphtherie oft beobachtete Verhalten der Follikel erinnern. Außerdem lassen sich gerade in der Umgebung der die Follikel durchbohrenden Arterien in allen Schnitten massenhafte Pestbazillen nachweisen (Fig. 24), die in Form von dicken Mänteln die Gefäße umgeben und außerdem auch in deren Lumen auffindbar sind.

In der Leber ist der trabekuläre Zusammenhang der Zellen sehr deutlich gelockert, die Zellen geschwellt und in allen Zonen der Acini von reichlichen Fettvakuolen durchsetzt. Das Glisson'sche Gewebe ist überall verbreitert und an vielen Stellen von förmlich follikelartigen Bildungen durchsetzt, d. h. von Anhäufungen kleiner Rundzellen, denen an manchen Stellen eine wechselnde Menge von freien Erythrocyten beigemengt ist. Pestbazillen finden sich innerhalb dieser Rundzelleninfiltrationen nur spärlich, dagegen wie bei der Lagerung des Falles nicht anders zu erwarten, in größeren Mengen innerhalb der größeren Gefäße. In den Venendurchschnitten machen sich auch wieder freie eingespülte Leberzellen vereinzelt bemerklich.

In der Niere ist das Parenchym ausgezeichnet erhalten, nur zeigen sich, wie schon makroskopisch erkennbar, subkapsulär sowie in den tieferen Schichten des Labyrinthes und im Mark kleine umschriebene Blutaustritte. Überall in den Gefäßschlingen der Glomeruli wie auch in dem Inhalt der sonstigen größeren und kleineren Blutgefäße sind reichliche Pestbakterien nachweisbar, die stellenweise, besonders in kleinen Gefäßen der Marksubstanz zu förmlichen Embolusbildungen geführt haben. Letztere sind wohl als die Ursache der Blutaustritte anzusprechen und geben einen deutlichen Beweis dafür ab, daß es sich nicht etwa um einen postmortalen Import von Bazillen handelt.

Am Herz finden sich zwischen den Trabekeln und bis in den äußersten Tiefen des zwischen denselben gelegenen Endokardrecessus sehr ausgedehnte, fast nur aus Leukocyten und wenigen Blutplättchen bestehende Thromben. In diesen sind wiederum ganze Schwärme von vorzüglich färbbaren Pestbazillen suspendiert, die aber die Grenze des Endokards nirgends überschreiten und nicht in die Muskulatur eindringen. Letztere ist gut erhalten.

Der Fall ist also ausgezeichnet durch die Extensität und Intensität der Überschwemmung aller Organe mit den bakteriellen Pesterregern. Trotz der relativen Kleinheit des primären Bubos (Fig. 3 auf Taf. I gibt die natürliche Größe wieder) und der nach dem makroskopischen Befund recht wenig hervorstechenden Veränderungen am übrigen lymphatischen Apparat zeigen doch alle untersuchten Organe eine ungeheure, wenn auch vielleicht erst kurze Zeit vor dem Tode entstandene Invasion mit Pestbazillen, die an vielen Punkten zu einer wahren Infarzierung geführt hat. Nur die Veränderungen in der Lunge müssen offenbar älteren Datums sein und haben ihrerseits zu dem Importe riesiger Bazillenschwärme nach den Bifurkationslymphdrüsen geführt.

Fall VIII.

Yessoo Luxman, 25 J. Arbeiter, Hindu Maharatta. Am 13. Februar 1901, angeblich am 3. Tage der Krankheit aufgenommen. Temperatur schwankt zwischen 37,2° und 40,2°. Tod am 2. Tage des Spitalaufenthaltes.

Sektionsbericht.

Ziemlich kleine, abgemagerte männliche Leiche mit dunkelbraunen Hautdecken. Rechte Wangen- und Halsseite etwas geschwellt. Fettpolster und Muskulatur sehr gering. In der Bauchhöhle keine freie Flüssigkeit. Leber ganz von den geblähten Darmschlingen überlagert. Zwerchfellstand beiderseits 4. Rippe. Herzbeutel liegt 3 Finger breit frei, enthält ca. 10 ccm blutig tingiertes Serum. Linke Lunge ist nach hinten unten durch einige Spangen flächenhaft adhärent, rechte besonders in den unteren Partieen frisch verklebt; beide Pleurahöhlen leer.

L. Lunge zeigt über dem Oberlappen vollkommen glatte Pleura, über dem Mittellappen dieselbe dunkel durchscheinend und mit mehrfachen fibrösen Spangen bedeckt. Der Oberlappen weich, knisternd, ziemlich blut- und saftreich, aber mit noch gut erhaltenem Luftgehalt. Der Unterlappen von fast milzähnlicher Konsistenz auf dem Durchschnitt besonders in den vorderen unteren Partieen dunkelrot infiltriert an einer Stelle inmitten der dunkelroten Zone ein rundlicher, grauroter Herd. Luftgehalt im Unterlappen fast völlig aufgehoben.

Die rechte Lunge mit über dem Ober- und Mittellappen glatter, durchscheinender Pleura, über dem ganzen Mittellappen ist dieselbe mit einem gelblichen, überall sehr leicht abstreifbaren Fibrinhäutchen bedeckt. Ober- und Mittellappen wie links lufthaltig und ziemlich blutreich. Unterlappen in ganzer Ausdehnung von fast leberartig fester Konsistenz; Schnittfläche etwas fleckig, die hinteren Partieen sehr dunkel und blutreich derb infiltriert; die vorderen und unteren Partieen zeigen auf dem Durchschnitt eine graugelbliche Farbe und sind deutlich aber etwas unregelmäßig granuliert. Aus den Durchschnitten der feinsten Bronchien ragen etwas größere, graugelbe Pfröpfchen hervor. Von der Schnittfläche läßt sich sehr reichlich eiterähnlicher, rötlicher Saft abstreifen. Der Luftgehalt vollständig aufgehoben. In allen Bronchien sehr reichlich schmieriges, dickes, eiteriges Sekret. Bronchialschleimhaut dunkel injiziert. Die rechtsseitigen peribronchialen Lymphdrüsen bedeutend vergrößert, markig weich, dunkelgraurot, vorquellend.

Schleimhaut des Pharynx und das Larynx ganz intakt, Trachealschleimhaut in den unteren Partieen sehr gerötet und zwar injiziert und imbibiert, mit reichlichem Sekret bedeckt. Alle rechtsseitigen Halslymphdrüsen und zwar die mandibularen und die cervikalen ferner die claviculären und trachealen bedeutend vergrößert, die oberen auf dem Durchschnitt dunkelrot, markig vorquellend, die unteren z. T. völlig erweicht; beim Einschneiden quillt aus denselben grüngelblicher, eiterähnlicher Saft. In ihrer Umgebung die Weichteile von ausgedehnten Hämorrhagieen durchsetzt.

Herz ziemlich klein. Epikard fettarm, glatt. Beide Ventrikel eng, enthalten reichlich Gerinnselmassen; Klappen gut schlußfähig. In der Muskulatur keine Einlagerungen erkennbar.

Milz bedeutend vergrößert, 20,5 : 13,8; Kapsel gespannt. Pulpa weich dunkelgraurot vorquellend, reichlich abstreifbar; Gerüst und Follikel nicht erkennbar.

Leber ziemlich klein, äußerst blaß, weich, Acinuszeichnung nirgends erkennbar. Schnittfläche sehr blaß, gleichmäßig hellgraubraun. Gallenblase enthält ca. 10 ccm dunkle, zähe Galle.

Die linke Niere fehlt vollständig; an ihrer Stelle etwas Fettgewebe; linke Nebenniere vorhanden, sehr groß, etwas tiefstehend. Beide Ureteren vorhanden und an gehöriger Stelle in die Blase einmündend. Der linke Urcter zieht quer über die Lendenwirbelsäule dem Hilus der rechten Niere zu.

Die rechte Niere etwa um $^1/_3$ vergrößert, von gewöhnlicher Gestalt. Oberfläche ganz glatt mit stark injizierten Venensternen. Auf dem Durchschnitt in der Rinde die Glomeruli sehr groß, dunkel, vorquellend, Rinde sonst ziemlich blaß, Markkegel von entsprechender Höhe. Nierenbecken ziemlich weit und mit injizierter Schleimhaut.

Magen mit einigen kleinen dunklen Blutaustritten. Darmkanal ohne Besonderheit.

Gehirn und seine Häute ohne pathologischen Befund. Alle übrigen als die erwähnten Lymphdrüsen ohne Schwellung.

Diagnose: Bubonenpest. Schwellung und teilweise puriforme Erweichung der mandibularen, cervikalen, trachealen und peribronchialen Lymphdrüsen.

Pestpneumonie des rechten Unterlappens mit beginnender fibrinöser Pleuritis. Beginnende hämorrhagische Pneumonie des rechten Unterlappens. Agenesie der linken Niere.

Im Sputum während des Lebens, 2 Tage a. m. massenhafte Pestbazillen in typischer Form nachweisbar.

Histologischer Befund.

Die mandibularen, cervikalen und peritrachealen Lymphdrüsen zeigen verschiedene Grade der Destruktion. Schon das umgebende Fettgewebe ist an den meisten Stellen dicht von roten Blutkörperchen, an anderer von eng aneinandergedrängten Leukocyten durchsetzt, die umgebenden Gefäße stark dilatiert, z. T. thrombosiert. In den oberen Drüsen ist die Kapsel fast ganz aufgelöst, ihre Bindegewebslamellen kaum noch erkennbar; die Infiltration der Umgebung geht scheinbar ohne scharfe Grenze in die intraglandulär gelegene Zellanhäufung über. Die mandibularen und cervikalen Drüsen lassen eigentliches lymphatisches Gewebe fast gar nicht mehr erkennen, vielmehr ist das letztere größtenteils von sehr dichten, rundlichen Leukocytenansammlungen (Abszeßherden), stellenweise auch von Hämorrhagieen eingenommen. Pestbazillen lassen sich überall sehr zahlreich und in den bekannten wolkigen und klumpigen Haufen gut färbbar nachweisen. Nekrosen sind nicht vorhanden.

In den unteren Lymphdrüsen in der Umgebung der Trachea überwiegen dagegen die Ansammlungen jener, großen, blasigen, runden, oder auch polygonalen protoplasmareichen Zellen mit stark chromatinreichen aber deutlich bläschenförmigen Kernen, welche bei Fall I näher beschrieben und in Taf. VI Fig. 16 u. 17 abgebildet sind. Auch hier enthalten die großen Protoplasmaleiber oftmals Fettvakuolen, gelegentlich auch Leukocyten eingeschlossen. Sie erfüllen in ungeheuren Mengen, gelegentlich mit roten Blutkörperchen vermengt, die sehr stark erweiterten Sinusräume. Die homogenen Exsudatmassen, welche sich bei Fall I fanden, werden hier fast ganz ver-

mißt. Diese Zellen dringen in die noch gut erhaltenen Follikel nicht hinein, umgeben dieselben aber als mantelartige Anhäufungen. Es ist kaum zweifelhaft, daß diese Elemente den in der ersten brauchbaren histologischen Beschreibung des Pestbubos von AOYAMA (a. a. O.) sogenannten „Balkenzellen" entsprechen, um so mehr als auch spindelförmige, schmälere Exemplare zwischen ihnen vorkommen.

Ihr häufiges und dichtes Vorkommen in der nächsten Umgebung von Blutgefäßen, entsprechend deren Adventitialscheiden legt den Gedanken nahe, daß sie mit den von RANVIER sog. „Klasmatocyten" identisch sein könnten.

Bei der großen Extensität der Lungenveränderung (Taf. III Fig. 9) ist natürlich auch deren histologisches Verhalten von bedeutendem Interesse. Die Pleura zunächst zeigt das gewöhnliche Bild einer frischen, fibrinösen Entzündung, Auflagerung einer mehrfachen Lage von ziemlich starken, auf große Strecken hin zusammenhängend verfolgbaren Faserstoffbalken mit spärlichen eingeschlossenen Leukocyten über dem vielfach lückenhaft gewordenen und wie verschoben aussehenden, stark geschwellten Pleuraepithel. Das subepitheliale Bindegewebe ist stark verbreitert und aufgelockert; in seinen Lymph- und Blutbahnen aus zierlichen Fibrinsternchen bestehende Thromben.

Die Pneumonie ist sehr kompakt und trägt einen deutlich gemischten zellig-fibrinösen Charakter. Der nach Ausdehnung und Zahl überwiegende Teil der Alveolen ist von dicht aneinanderliegenden Eiterkörperchen ausgefüllt. Daneben aber finden sich inselförmig und zunächst scheinbar regellos eingestreute Fibrinpfröpfe. Bei näherer Betrachtung erkennt man, daß dieselben fast ausnahmslos zirkulär um Gefäßdurchschnitte angeordnet sind und zwar in der Weise, daß ihre breitere und kompaktere Basis der Gefäßwand, ihre büschelförmig aufgefaserten Enden den adnexen Alveolen zugekehrt sind. Auffallend häufig sind interalveoläre sehr breite Verbindungsstränge zwischen den Faserstoffknäueln durch die offenbar erweiterten KOHN'schen Porenkanäle der Alveolarwände. Das Alveolarepithel zeigt sich an der Ausfüllung der Lumina nur sehr wenig beteiligt, es ist stellenweise leicht geschwellt und zusammenhängend von der Unterlage abgehoben, aber nicht desquamiert. Pestbazillen sind überall sehr zahlreich und zwar in den von Eiterkörperchen eingenommenen Alveolen gut darstellbar, an vielen Punkten in den schon mehrfach beschriebenen sehr dichten Schwärmen; die von Fibrin besetzten Teile der Alveolen enthalten nur vereinzelte Pestbazillen. An einzelnen Stellen, besonders im Zentrum von sehr stark mit Eiterkörperchen ausgefüllten Alveolen ist es schon zu einem beginnenden Zerfall der Eiterkörperchen gekommen; die Kerne sind in kleine Splitterchen zerfallen, die Zellgrenzen verwischt.

Natürlich sind auch die im Infiltrationsbezirk gelegenen Bronchien in ihren Wandungen und ihrem Lumen dicht von Eiterkörperchen und Pestbazillen durchsetzt. Sonstige Mikroorganismen sind nicht nachweisbar.

In der Milz sind viele Lakunen sehr erweitert und blutüberfüllt, daneben finden sich auch umschriebene Blutaustritte. In den Pulparäumen sind namentlich die endothelialen Elemente geschwellt und stark vermehrt; sie nehmen den größten Teil des Gewebes ein, während die Follikel klein aber deutlich abgrenzbar sind. Pestbazillen sind in der Peripherie der letzteren nachweisbar, aber nirgends in größeren Ansammlungen.

An der Leber macht sich starke Lockerung des Parenchyms, stellenweise bis zum völligen Zerfall des trabekulären Verbandes bemerklich; die

Leberzellen sind geschwellt, ihre Interstitien verbreitert, einzelne Zellen kernlos. Im Glisson'schen Gewebe keine Veränderung.

Auch in den Präparaten von der einen vorhandenen Niere zeigen sich degenerative Parenchymveränderungen. Die Epithelien des Labyrinthes sind überall sehr geschwellt und ragen in zackiger Linie in das Lumen ein, in anderen Harnkanälchen, besonders in den Schaltstücken sind die Epithelien von der Tunica propria abgehoben und zu Cylindern verbacken.

Alle Glomerulusgefäßschlingen sind stark mit Blut gefüllt, ihr Epithelbelag erhalten.

Im Myokard außer kleinen Blutaustritten keine Veränderungen wahrnehmbar. —

Der Fall ist also besonders durch die lobäre Ausbreitung einer zellig-fibrinösen zweifellos durch die Pesterreger selbst hervorgerufenen Pneumonie mit konsekutiver Pleuritis ausgezeichnet. Da die Lymphdrüsenschwellung während des Lebens kaum nachweisbar war und auch an der Leiche nicht so stark hervortrat, daß sie ohne besonderes darauf gerichtetes Augenmerk hätte erkannt werden müssen, da andererseits im Leben die Erscheinungen von seiten der Pneumonie sehr in den Vordergrund traten und in dem massenhaft ausgeworfenen Sputum schon 2 Tage ante mortem (wahrscheinlich sogar auch noch früher) kolossale Mengen von Pestbazillen nachweisbar waren, so hätte dieser Fall ohne genaue Autopsie sehr leicht als primäre Pestpneumonie aufgefaßt werden können. Und doch ist zweifellos die Pneumonie sekundär. Am Halse findet sich eine von den mandibularen Lymphdrüsen bis in den Brustraum und bis zu den Bifurkationsdrüsen reichende Kette von infiltrierten Lymphdrüsen und zwar nimmt, wie die histologische Untersuchung ergibt, die Destruktion von oben nach unten allmählich ab. Was ist naheliegender als die Annahme, daß auch die Lungen (wie dies auch bei anderen Infektionen nachgewiesen ist) von den Lymphbahnen aus sekundär infiziert wurde und daß die Pesterreger hier einen besonders günstigen Boden fanden?

Bemerkenswert ist, daß wir die Pestbazillen hier als die Erreger einer sehr umfänglichen, teils eiterigen, teils fibrinösen Entzündung auftreten sehen.

Fall IX.

Chagan Lackmichand, 19 J., Hindu Guzerathi.

Angeblich am 4. Krankheitstag aufgenommen. Stirbt wenige Stunden nach dem Eintritt in das Spital. Temperatur 38,5.

Sektionsbericht.

Kleine jugendliche männliche Leiche mit schwarzbraunen Hautdecken. Keine Totenflecke erkennbar, Totenstarre erhalten. Fettpolster und Muskulatur sehr gering entwickelt; in beiden Schenkelbeugen die etwas geschwellten Lymphdrüsen durchfühlbar. In der Bauchhöhle keine freie Flüssigkeit. Leber von den geblähten Darmschlingen bedeckt. Zwerchfellstand beiderseits 4. Rippe. Beide Lungen frei, beide Pleurahöhlen leer. Herzbeutel 3 Finger breit vorliegend, enthält etwa 5 ccm blutiges Serum. Thymus groß erhalten, bis auf die Vorhöfe herabragend.

Beide Lungen mit ganz glatter durchsichtiger Pleura, über dem linken Unterlappen eine Gruppe dichtstehender dunkler, subpleuraler Blutaustritte. Alle Lappen sind von weicher, flaumiger Konsistenz, überall gut lufthaltig, mäßig saftreich, die unteren Teile sehr blutreich, an keiner Stelle abnorme Einlagerungen. Bronchien enthalten ganz wenig blutig-schleimiges Sekret. Bronchiallymphendrüsen klein.

Schleimhaut des Zungengrundes, des Rachens und des Kehlkopfeinganges blaurötlich und leicht geschwellt; linke Tonsille vergrößert. Mukosa des Larynx und der Trachea intakt; an der letzteren die Follikel etwas vorragend. Peritracheale Lymphdrüsen etwas geschwellt.

Herz von der Körperentwicklung entsprechender Größe. Epikard namentlich auf der Rückseite über den Vorhöfen von massenhaften, dichtstehenden spritzerförmigen Echymosen durchsetzt. Beide Ventrikel von geringem Umfang, enthalten ebenso wie die Vorhöfe reichlich zähe Speckgerinnsel. Endokard glatt, Klappen schlußfähig. Myokard zeigt auf dem Durchschnitt einige verwaschene, hellere Fleckchen, sowie ganz feine Blutaustritte.

Milz fast um das 4fache vergrößert 25,2 : 11,0 cm. Kapsel gespannt, Pulpa schmierig weich, vorquellend, von ziegelroter Farbe, reichlich abstreifbar. Im Gewebe verstreut an vielen Stellen kleine gelbliche Punkte, welche sich mit der Messerspitze als weiche Pfröpfchen ausheben lassen, dieselben sind alle von einem deutlichen dunklen Hof umgeben. Gerüst in den peripheren Teilen sichtbar.

Leber etwas geschwellt, von weicher Konsistenz. Kapsel von zahlreichen ausgedehnten hellen Flecken durchsetzt, die auch in das Gewebe selbst in geringe Tiefe eindringen. Auf dem Durchschnitt das Gewebe blaßgraubraun, von zahlreichen helleren, gelblichen Bezirken durchsetzt. Acinuszeichnung nirgends erkennbar. Gallenblase enthält ca. 8 ccm grünliche, zähe Galle.

Beide Nieren leicht geschwellt. Kapsel gut abziehbar, Oberfläche glatt mit stark injizierten Venensternen. Auf dem Durchschnitt die Rinde sehr blutreich und dunkel, aufsteigende Gefäße und Glomeruli blutgefüllt, letztere deutlich vergrößert und etwas vorragend. Nierenbecken eng. Blase hochgradig gefüllt, mit blasser Schleimhaut.

Magen mit sehr blasser ganz intakter Schleimhaut. Im Darmkanal keine Follikelschwellung und keine Substanzverluste. Epigastrische Lymphdrüsen etwas geschwellt, graurot. Mesenteriale Lymphdrüsen nicht geschwellt.

Die beiderseitigen inguinalen Lymphdrüsen sind bis über Bohnengröße geschwellt, mit stark injizierten Kapseln. Weichteile in ihrer Umgebung besonders auf der linken Seite sehr stark von seröser Flüssigkeit durchtränkt. Linker Samenstrang sehr ödematös. Die linksseitigen iliacalen Lymphdrüsen sehr vergrößert, eine derselben am inneren Rande des Musculus ileopsoas mehr als dattelgroß, auf dem Durchschnitt von ganz gleichmäßiger hellgraugelber Farbe, ganz ohne Blutpunkte. Konsistenz ziemlich derb. Lumbale Lymphdrüsen beiderseits nicht vergrößert. Die retroperitonealen Lymphdrüsen in zusammenhängender Kette bis auf die Höhe der Nierenarterien beträchlich geschwellt, aber alle derb und hell.

Diagnose: Akute Bubonenpest mit Schwellung und Infiltration der beiderseitigen inguinalen der linksseitigen iliacalen und der retroperitonealen Lymphdrüsen. Bedeutende Milzschwellung. Subepikardiale und subpleurale Blutaustritte.

Im Ausstrichpräparat der großen iliacalen Lymphdrüsen massenhafte und ausschließliche, typische Pestbazillen.

Histologischer Befund.

Die histologische Struktur der untersuchten inguinalen und iliacalen Lymphdrüsen ist nur sehr wenig verändert. In der Kapsel wie auch im Drüsengewebe selbst fallen die zahlreichen, hochgradig injizierten Blutgefäße auf (Taf. X, Fig. 23). Das Kapselbindegewebe ist etwas aufgelockert. Die Follikel und die Follikularstränge sind überall gut abgrenzbar, ziemlich kompakt, von dichtliegenden Lymphocyten gebildet, aber alle Sinusräume, sowohl die äußeren wie die in den zentraler gelegenen Partieen sind vollkommen ausgefüllt und wie injiziert von einer bei schwächerer Vergrößerung nahezu homogen aussehenden, mit Eosin lebhaft rot, bei Anwendung des VAN GIESON-schen Gemisches dunkelgelb tingierbaren Masse. Sie folgt überall ziemlich genau der Lage der Sinusräume, dringt nur an wenigen Stellen etwas in die Peripherie der Follikel ein und ist von verhältnismäßig nur wenigen Zellen, spärlichen Lymphocyten, einigen losgestoßenen und geschwellten Endothelien, fast gar nicht von Leukocyten durchsetzt. Bei Anwendung alkalischer Anilinfarben (Methylenblau, Thionin) färbt sich diese Masse noch viel dunkler und läßt sich dann bei Anwendung stärkerer Vergrößerungen mit Leichtigkeit auflösen in kolossale Mengen von deutlich bipolar tingierbaren, kurzen Bakterien, also von Pestbazillen. Auch in den höher oben gelegenen, nach dem makroskopischen Befund einfach vergrößerten, aber hellen und nicht erweichten Lymphdrüsen finden sich in den Sinusräumen, wenn auch nicht so gleichmäßig verteilt, ungeheure kompakte Schwärme von Pestbazillen. Wir haben es hier also mit einer ganz außerordentlich starken Überschwemmung des lymphatischen Systems mit Pestmikroorganismen zu tun, ohne daß es von seite der befallenen Organe noch zu nennenswerten exsudativen oder zellulären Reaktionserscheinungen gekommen wäre. Es muß sich demnach wohl um einen sehr frischen Fall handeln. (Die Krankengeschichte gibt hierüber keine Auskunft, da der Patient unmittelbar nach seiner Einbringung ins Spital starb.) Bemerkenswert ist also die Schnelligkeit, mit welcher die enorme Wucherung und die weite Verbreitung der Bakterien vor sich gegangen sein muß.

Das mikroskopische Verhalten der Milz erklärt ebenfalls gut den makroskopisch erhobenen Befund. Zunächst fallen die nicht sehr großen aber außerordentlich scharf von der Umgebung abgegrenzten, knötchenartigen Follikel auf. Sie bestehen aus dichten regulär konzentrisch angeordneten Lagen von Lymphocyten, in deren lichterem Zentrum bei schwacher Vergrößerung eine feingranuläre Masse zu sehen ist, die, wie die Bakterientärbung ergibt, fast ausschließlich aus Pestbazillen besteht; daneben lassen sich nur noch einzelne große, manchmal polygonale und sternförmige, oft zweikernige, offenbar endotheliale Zellen nachweisen. Die Pulparäume sind sehr weit; die Follikel liegen dadurch weit auseinander. Die hauptsächlich in ihnen hervorstechende Zellart sind massenhafte spindelförmige, oft sichel- und halbmondförmig gebogene, große Zellen mit langen, manchmal gegabelten Ausläufern und langgestreckten bläschenförmigen Kernen. Die Ähnlichkeit mit dem histologischen Befunde der Milz beim Abdominaltyphus wird durch das Vorwiegen dieser Zellart eine außerordentlich große. Ihr endothelialer Charakter als Belagzellmaterial des Reticulums ist vielfach noch deutlich nachweisbar. Daneben finden sich sehr viele Leukocyten mit fragmentierten, lappigen, oft auch in viele kleine kranzförmig angeordnete Teilstücke zerfallenen Kernen eingestreut.

Der Blutgehalt in den Pulpagefäßräumen ist gering. An manchen Stellen läßt sich eine Verbreitung der Bakterieninvasion von den Follikeln auf die Pulparäume in beschränktem Maße nachweisen.

In der Leber ist der trabekuläre Zusammenhang der Zellen, sowie deren Form und die Färbbarkeit ihrer Kerne sehr gut erhalten. Die Kapillaren sind eng, in ihrem Inhalt liegen viele Leukocyten. Das GLISSON'sche Gewebe ist durchweg verbreitert und von follikelartigen Anhäufungen kleiner Lymphocyten durchsetzt. Bakterien lassen sich hier nicht nachweisen.

Die Niere weist sehr schwere parenchymatös degenerative Veränderungen auf. Die subkapsulären und kortikalen Venen sind außerordentlich stark dilatiert und strotzend mit roten Blutkörperchen gefüllt. Alle Epithelien der Rinde und auch der Markstrahlen bis in die eigentliche Marksubstanz sind sehr geschwellt, das Lumen verkleinert. An vielen Stellen sind die Epithelien kernlos und als zackige Schollen von ihrer Unterlage abgehoben. Das Interstitium ist verbreitert, aber nicht durch Zellproliferation, sondern offenbar durch abgeschiedene Flüssigkeit verquollen. Die Glomeruli sind groß, ihre Schlingen weit und mit Blut gefüllt, vereinzelte desquamierte und vergrößerte Epithelien liegen im Kapselraum. Die Bakterienfärbung ergibt, daß die meisten glomeruli von Pestbakterien geradezu überschwemmt sind, auch in manchen geraden Harnkanälchen des unteren Markes finden sich neben losgestoßenen Epithelien Häufchen von Bazillen.

Es hat also zweifellos auch in diesem Falle eine Einschwemmung von Pesterregern in die Niere und eine Abscheidung derselben durch die Harnwege stattgefunden. —

Am Hodengewebe läßt sich mikroskopisch keine bemerkenswerte Veränderung nachweisen. —

Fall X.

Pandoo Roojee, 40 J., Arbeiter, Hindu Maharatta. Am 4. Krankheitstag aufgenommen, Exitus am 7. Krankheitstag. Temperatur bis 39,4°.

Sektionsbericht.

Ziemlich kleine männliche Leiche mit dunkelbraunen Hautdecken in sehr reduziertem Ernährungszustand. Die rechte Halsseite leicht geschwellt. Das Unterhautzellgewebe entlang dem vorderen Rande des Muscul. sternocleidomastoideus serös durchtränkt. Glandula parotis am unteren Pol leicht vergrößert. Die cervikalen Lymphdrüsen am vorderen Kopfnickerrand sind sämtlich etwas geschwellt, ziemlich weich, auf dem Durchschnitt buntfleckig. Eine Drüse auf der Höhe der Teilungsstelle der Vena jugularis ist bohnengroß.

Fettpolster und Muskulatur sehr gering; in der linken Leistengegend die äußeren inguinalen Lymphdrüsen etwas geschwellt, auf dem Durchschnitt blaß graurot, ohne Ödeme in der Umgebung. In der Bauchhöhle keine freie Flüssigkeit. Leber nicht sichtbar. Zwerchfellstand links fünfte Rippe, rechts vierte Rippe.

Herzbeutel liegt drei Finger breit frei, ist leer. Linke Lunge nach hinten und unten durch zahlreiche Spangen fest verwachsen, rechte Lunge nach unten leicht verklebt. Beide Pleurahöhlen leer.

Linke Lunge zeigt über dem Unterlappen alte fibröse Spangen. Ober- und Mittellappen ganz weich lufthaltig, mäßig blutreich; Unterlappen stark

von Ödemflüssigkeit durchsetzt, Luftgehalt reduziert, aus den Bronchien reichlich graubräunliches zähes Sekret auspreßbar.

Die rechte Lunge zeigt über dem Ober- und Mittellappen zahlreiche bis über hanfkorngroße, subpleurale Luftaustritte. Im übrigen die Pleura hier glatt. Über dem ganzen Unterlappen Pleura mit einem feinen, leicht abwischbaren Fibrinschleier bedeckt, unter demselben ausgedehnte, flache, dunkle Ecchymosen. An der unteren Kante des Unterlappens ein Kranz von bläschenförmigen, über hanfkorngroßen subpleuralen Luftaustritten. Ober- und Mittellappen stark lufthaltig, knisternd, trocken, etwas gebläht. Blut- und Saftgehalt gering. Unterlappen besonders in seinen unteren Partieen von nahezu leberartiger Konsistenz. Auf dem Durchschnitt die harte Partie fleckig graurot; Schnittfläche stellenweise ganz leicht körnig, von derselben läßt sich sehr reichlich eiterähnlicher, trüber Saft abstreifen. Nach oben sind diese infiltrierten, gänzlich luftleeren Partieen von einem breiten, dunklen, hämorrhagischen Hof begrenzt. Am Hilus des Unterlappens ebenfalls ein ziemlich umschriebener, walnußgroßer derber Herd mit grauroter Schnittfläche, seine Konsistenz sehr derb. In den Bronchien reichlich graurotes, schleimig-eiteriges Sekret. Die peribronchialen Lymphdrüsen nicht geschwellt.

Herz klein. Epikard glatt, fleckenlos, fettarm. Beide Ventrikel eng, Epikard und Klappen gehörig, in der Muskulatur des linken Ventrikels einzelne verwaschene, hellere Fleckchen sowie ganz kleine, dunkelrote Fleckchen dicht unter dem Endokard erkennbar.

Milz 15,5 : 8,5, Kapsel wenig gespannt. Pulpa schlaff, blaß graurot, etwas vorquellend; Follikel und Gerüst nicht sichtbar.

Leber etwas geschwellt. Das Parenchym sehr blaß, gleichmäßig graubraun, Acinuszeichnung nicht erkennbar. Gallenblase enthält ca. 10 ccm dunkelgrüne zähe Galle.

Beide Nieren mit etwas adhärenter Faserkapsel, klein, Oberfläche glatt, Zeichnung von Mark und Rinde sehr deutlich, letztere stark injiziert; Glomeruli etwas vorragend. Nierenbecken eng.

Im Magen die Mukosa stark granuliert; in der Pars pylorica zahlreiche, konfluierende dunkle Blutaustritte.

Im Darmkanal sehr zahlreiche Ascaris. Schleimhaut blaß und intakt, Retroperitoneale und mesenteriale Lymphdrüsen nicht geschwellt.

Diagnose: Pest. Schwellung der rechtsseitigen cervikalen Lymphdrüsen. Leichte Schwellung der linksseitigen inguinalen Lymphdrüsen. Pestpneumonie des rechten Unterlappens. Blutungen in die Magenschleimhaut. Beginnende Degeneration des Myokards.

Im Ausstrichpräparat von Pneumoniesaft massenhafte und ausschließliche Pestbazillen sichtbar.

Histologischer Befund.

Auch dieser Fall ist außerordentlich lehrreich für das Verständnis des Zustandekommens der Pestpneumonie. Die makroskopisch nur wenig veränderten gefundenen Halslymphdrüsen, besonders die cervikalen, weisen auch mikroskopisch, wenigstens bei flüchtiger Betrachtung, keine besonders hervorstechenden Befunde auf. Die Lymphgefäße im Drüsenhilus sind sehr erweitert und mit homogenen, geronnenen Massen gefüllt, ebenso enthalten auch die meisten Sinusräume klumpige, in kleineren und größeren Stücken eingelagerte Exsudatmassen, daneben massenhafte sehr große polygonale und runde, plasmareiche Zellen von dem schon öfter genauer beschriebenen Typus. Daneben

finden sich vereinzelte Leukocyten. Follikel und Follikularstränge sind ganz intakt. Bakterien (Pestbazillen) lassen sich mit der Thioninfärbung nur in ganz vereinzelten Häufchen auffinden. Sie liegen auch hier, wo sie doch sehr spärlich sind, niemals vereinzelt zwischen den Zellen, sondern in kleinen sternförmigen Gruppen meist in der Peripherie der Follikel.

Die infiltrierten Partieen der Lungen zeigen wiederum das Bild einer zelligen Pneumonie mit sehr geringen Fibrinbeimengungen. Die Alveolen sind von dichtgedrängten Leukocyten ausgefüllt, denen an manchen Stellen Erythrocyten in wechselnder Zahl beigemengt sind. Die Fibrinpfröpfe sind sehr spärlich und von geringer Ausdehnung, wiederum vorzugsweise in der nächsten Umgebung von Gefäßdurchschnitten, in denen sich häufig wandständige, seltener obliterierende Leukocytenthromben finden. Hier sind nun die Pestbazillen mit großer Leichtigkeit und in den bekannten wolkenförmigen Haufen zwischen und neben den Eiterkörperchen in den Alveolen wie auch in den Bronchiolen und größeren Bronchien nachweisbar. Die Pleura ist von einem ziemlich dicken Fibrinbeschlag in mehrfachen, balkigen Lagen mit dazwischen eingestreuten Leukocyten bedeckt.

Die übrigen Organe zeigen mikroskopisch keinerlei von den bisher beschriebenen gewöhnlichen Veränderungen abweichende Erscheinungen. Bakterien sind in denselben nicht nachweisbar.

Es ist in diesem Falle also wieder nur durch genauere Untersuchung gelungen, die Veränderungen in der cervikalen Lymphdrüsengruppe nachzuweisen, sonst würde man entschieden die Entzündungsherde der Lungen als primär anzusprechen geneigt sein. Es ist aber schon mehrfach darauf hingewiesen worden, daß wir nicht das Recht haben, eine durch Pestbazillen veranlaßte Pneumonie als primär zu erklären, wenn es gelingt, in einer Lymphdrüsengruppe, namentlich in denen des Halses, Veränderungen aufzufinden, welche ebenfalls als pestöse ausgesprochen werden müssen, auch wenn dieselben nur verhältnismäßig geringfügiger Natur sind.

Fall XI.

Govinal Sambajee, 23 J., Goldschmied, Hindu Sonar.

Trat am 6. Krankheitstag in das Spital ein, wo er augenblicklich verstarb. Temperatur 38,5.

Sektionsbericht.

Mittelgroße männliche Leiche von grazilem Skeletbau mit dunkelbraunen Hautdecken. In beiden Inguinalgegenden beträchtliche Schwellung, besonders rechts. Fettpolster sehr gering entwickelt. Muskulatur schwach, blaß und trocken. Das Unterhautzellgewebe der rechten Inguinalgegend bis ins obere Drittel des Oberschenkels herab ist sehr stark von einer serös-sanguinolenten Flüssigkeit durchsetzt; die äußeren und inneren inguinalen Lymphdrüsen sind bis Haselnußgröße geschwellt, weich und von dunklen, hämorrhagischen Flecken durchsetzt. Noch mehr sind die rechtsseitigen iliacalen Lymphdrüsen vergrößert; sie liegen z. T. als dattelgroße Wülste, bläulichrot durchscheinend unter dem Peritoneum; auf dem Durchschnitt erweisen sie sich fast vollständig von dunklen Blutungen durchsetzt, von Drüsengewebe ist fast nichts mehr sichtbar. Von hier aus läßt sich eine ganze Kette stark geschwellter, weicher und von Hämorrhagieen erfüllter

Drüsen am äußeren Psoasrand bis auf die Höhe der Nierenarterien verfolgen. Das Peritoneum ist ebenfalls bis zu dieser Höhe durch diffus ins umgebende Bindegewebe ausgetretene Blutungen durchsetzt (Taf. II Fig. 6). Auch die oberflächlichen Lagen des Muscul. ileopsoas sind in diese Blutungen mit einbezogen. Auf der linken Seite ist die Ödemflüssigkeit fast ganz klar. Die inguinalen Lymphdrüsen sind bis über Bohnengröße geschwellt, auf dem Durchschnitt graurot, markig, ohne Blutungen. Über dem POUPART-schen Band die iliacalen Drüsen z. T. bis zu Haselnußgröße geschwellt. Schnittfläche fleckig graurötlich und gelblichweiß; die letzteren Partieen von derberer Konsistenz, auch hier keine Blutungen. Die lumbalen Drüsen der linken Seite sind ebenfalls erheblich vergrößert.

In der Bauchhöhle einige Tropfen blutige Flüssigkeit.

Unter dem Peritoneum der dünnen und dicken Gedärme wie auch unter dem parietalen Peritoneum zahlreiche, dunkle, linsengroße Blutaustritte. Ein größerer solcher subperitoneal am Kopf des Cöcums. Zwerchfellstand beiderseits 4. Rippe. Herzbeutel drei Finger breit freiliegend, leer.

Linke Lunge nach hinten und unten flächenhaft fest verwachsen, ebenso auch die rechte nach unten. Beide Pleurahöhlen leer. Schleimhaut des Rachens und des Kehlkopfeinganges bläulich verfärbt, etwas geschwellt. In der unteren Trachea ziemlich starke Injektion und reichlich schleimiger Belag.

Beide Lungen den Verwachsungen entsprechend mit Spangen bedeckt. Gewebe aller Lappen gleichmäßig weich, überall gut lufthaltig aber ziemlich stark durchfeuchtet. An keiner Stelle irgendwelche abnorme Einlagerungen. Peribronchiale Lymphdrüsen nicht geschwellt.

Herz klein, Epikard glatt und glänzend. Kammern eng, mit Gerinnselmassen erfüllt. Endokard fleckenlos; Klappen schlußfähig. In der Muskulatur des linken Ventrikels, besonders in den Papillarmuskeln ganz vereinzelte, feine Blutaustritte sichtbar.

Milz 15,0 : 9,0 mit der Umgebung an der Konvexität etwas verwachsen, Kapsel dementsprechend verdickt, Pulpa dunkelgraurot, ziemlich weich, wenig vorquellend. Follikel sehr deutlich; Gerüst kaum erkennbar.

Leber ebenfalls mit der Umgebung besonders dem Zwerchfell durch mehrere abnorme Spangen verwachsen. Unter der Kapsel zahllose dunkle, teils punktförmige, teils auf größere Strecken konfluierende Blutaustritte, so daß die Oberfläche ein buntfleckiges Aussehen zeigt. Auch auf dem Durchschnitt im Parenchym sehr zahlreiche dunkle feine Blutaustritte von nicht ganz scharfer Begrenzung. Acinuszeichnung nicht erkennbar. Blutgehalt gering. Gallenblase enthält etwa 15 ccm dunkelgrüne Galle.

Beide Nieren mit leicht abziehbarer Kapsel, Oberfläche ziemlich glatt, ziemlich blaß. Auf dem Durchschnitt Mark und Rinde deutlich gezeichnet. In der Rinde die Glomeruli etwas vorspringend; dieselben sonst blaß. Im Hilus und im Nierenbecken beiderseits sehr ausgedehnte schwärzliche Blutaustritte; links die ganze Nierenbeckenmucosa von solchen eingenommen.

Im Blasengrund etwas blutiges Harnsediment. Blasenschleimhaut ganz blaß.

Magenschleimhaut ist feinfleckig gesprenkelt, von zahllosen flachen bis $^1/_2$ cm im Durchmesser großen Blutaustritten durchsetzt. Mucosaoberfläche mit kaffeesatzartigen Massen bedeckt (Taf. V Fig. 15).

Im Dünndarm zahlreiche Ascaris. Im Dickdarm, besonders im Cöcum massenhaft Trichocephalus; Schleimhaut hier ebenfalls von zahllosen kleinen dunklen Blutungen durchsetzt. Mesenterialdrüsen klein.

Diagnose: Pest. Multiple Bubonen der beiderseitigen inguinalen, iliacalen und lumbalen Lymphdrüsen mit ausgedehnten Blutungen rechts. Multiple subperitoneale Blutaustritte. Blutungen in Leber und Nierenbecken.

Histologischer Befund.

Die rechtsseitigen Inguinal- und Iliacallymphdrüsen sind durch die sehr ausgedehnten Blutungen fast ganz zerstört und die noch erhaltenen Residuen des Drüsengewebes nekrotisch, ihre Zellen und Kerne nicht mehr färbbar. Pestbazillen sind in diesen Gebieten ebenfalls nicht mehr darstellbar; man erkennt wohl noch eine schwach granulierte zusammengesinterte Masse, aber Einzelindividuen von Bakterien lassen sich auch mit den sonst zuverlässigsten Methoden nicht mehr zur Anschauung bringen.

Ein außerordentlich instruktives Bild dagegen gewähren die linksseitigen inguinalen und iliacalen Drüsen, in denen der Prozeß erst im Beginne ist. Schon bei ganz schwacher Vergrößerung erkennt man in ihnen ganz scharf umschriebene rundliche Herde, welche makroskopisch als dunklere Pünktchen mit hellen Höfen kenntlich waren. Das Zentrum dieser Herde ist eingenommen von einer mehr oder weniger umfänglichen Hämorrhagie, in deren Bereich das Drüsengewebe ganz zerstört oder von dessen Zellen nur mehr wenige Lymphocyten oder Endothelien übrig. In der Peripherie liegen zwischen den Erythrocyten zahlreichere Leukocyten mit gelappten Kernen. Gegen das umliegende Lymphdrüsengewebe sind diese Herde durch eine ziemlich breite, helle Zone geschieden, in der sich sehr deutlich zwei verschiedene Zelltypen feststellen lassen. Zunächst dem Blutungsherd zugekehrt reichliche außerordentlich große, blasige, kuglig runde Zellgebilde mit lichtem, sehr hellem Protoplasma, das häufig von Vakuolen durchsetzt ist, viele dieser Zellen sind auch förmlich ausgestopft von roten Blutkörperchen; einige enthalten fragmentiertkernige Leukocyten. Die Kerne dieser Zellen sind im allgemeinen rundlich oder oval, klein und sehr dunkel granuliert, manchmal ganz an eine Seite der Zellwand angedrückt, wurstförmig gebogen und lang ausgezogen. Von diesen Elementen lassen sich leicht andersartige unterscheiden, die in großer Anzahl zusammengelagert ebenfalls in kreisförmiger Zone nach außen auf die blasigen Elemente folgen. Sie zeigen fast ausschließlich langspindelförmige oder rautenförmige Gestalt und endigen häufig in zwei gablig geteilten Ausläufern. Auch sternförmige Figuren kommen vereinzelt unter denselben vor. Sie weisen sämtlich ovale, bläschenförmige Kerne mit lichtem Chromatinnetz auf. Ihre Abstammung von Endothelien ist eine ganz zweifellose und an vielen Stellen durch den direkten Zusammenhang mit endothelbesetzten Hohlräumen klar ersichtliche. Nach außen schon im eigentlichen, noch erhaltenen Lymphdrüsengewebe schließt sich ringsum ein Kranz von strotzend gefüllten sehr dünnwandigen Blutgefäßen an, die zumeist nur aus einer Endothellage bestehen und die offenbar einerseits die zentrale Hämorrhagie, andrerseits die gewucherten Endothelien geliefert haben.

Die Ausführung der Bakterienfärbung läßt nun rings um diesen Herd herum die Einstreuung sehr zahlreicher, lichter Häufchen von sehr gut färbbaren typischen Pestbazillen erkennen. Dieselben liegen in der dem Herd zugekehrten Zone des Lymphdrüsengewebes und ragen nach innen bis in die Zone der blasigen Zellen hinein. Viele der ektatischen Kapillaren enthalten zwischen den roten Blutkörperchen massenhafte Pestbazillen in ihrem Lumen, daneben sind solche überall reichlich zwischen die Lymphocyten, die gewucherten Endothelien und die Blasenzellen eingelagert. Die Leiber der

letzteren sind oft von dichtgedrängten Bazillen erfüllt, zwischen denen der Kern noch nachweisbar. Wir haben in diesem Fall zum erstenmal größere Mengen von pestbazillenhaltigen Zellen vor uns, die von anderen Autoren schon häufig erwähnt wurden.

Es handelt sich in der Umgebung der Hämorrhagie also um eine Wucherung von zwei verschiedenen Formen von phagocytär wirkenden Zellen, denn eine solche Tätigkeit dürfen wir wohl auch den Endothelien zuschreiben, obgleich bazillenhaltige Exemplare von solchen nicht aufgefunden wurden. Jedenfalls können beide verschiedene Formen und Arten am zweckmäßigsten mit dem v. RECKLINGHAUSEN'schen Ausdruck „kontraktile Zellen" bezeichnet werden.

Es ergibt sich weiter aus der Konfiguration des Herdes und namentlich aus den Lagebeziehungen der Bazillen zu demselben, daß sowohl die Zellwucherung wie namentlich auch die Hämorrhagie durch eine direkte Einwirkung der Pestbakterien auf das Gewebe hervorgerufen wurde, eine Tatsache, welche bekanntlich nicht von allen Forschern anerkannt ist. Von einer Beimengung anderer Mikroorganismen kann hier sicher gar keine Rede sein.

Außer diesen Herdbildungen weisen die Lymphdrüsen nur eine außerordentlich starke Injektion aller Gefäße auf. Viele Blutgefäße auch innerhalb der Kapsel zeigen Einlagerungen wandständiger, von massenhaften Pestbazillen durchsetzter Leukocytenthromben.

In der Milz sind viele der weiten Pulparäume außer mit den bekannten gewucherten endothelialen Elementen mit vielen Leukocyten und mit ganz unregelmäßigen detritusartigen Kernfragmenten gefüllt. In vielen größeren und kleineren Gefäßen finden sich wandständige Leukocytenthromben mit Häufchen von Pestbazillen. Letztere finden sich außerdem auch im Gewebe, namentlich in der Peripherie der sehr kleinen Follikel eingestreut und zwar stellenweise in sehr reichlicher Menge.

Leber zeigt außer geringgradiger Infiltration des GLISSON'schen Gewebes in der schon mehrfach erwähnten follikelartigen Gruppierung keine parenchymatösen Veränderungen.

Die Niere bietet wiederum hochgradige parenchymatöse Degenerationserscheinungen im Bereich der Harnkanälchen. Das Epithel ist durchweg sehr stark geschwellt, von Vakuolen durchsetzt, vielfach abgelöst, namentlich in den gewundenen Harnkanälchen I. und II. Ordnung. Die Glomeruli sind vergrößert, ihre Gefäßschlingen stark gefüllt, im Kapselraum neben vereinzelten roten Blutkörperchen geschwellte, losgestoßene Epithelien. Die Bakterienfärbung läßt eine förmliche Überschwemmung des Organes mit Pestbazillen erkennen; viele Glomeruli sind wie mit Bakterien injiziert, ebenso finden sich solche auch massenhaft in den übrigen Gefäßen wie auch in den Harnkanälchen zwischen den losgestoßenen Epithelien.

Fall XII.

Mahabir Jokoo, 20 J., Arbeiter, Hindu Bania.

Am 23. Februar 1901, angeblich am 5. Krankheitstag aufgenommen. Tod am 3. Tag des Spitalsaufenthaltes. Temperatur bis 39,5 °.

Sektionsbericht.

Mittelgroße männliche Leiche von zierlichem Knochenbau mit dunkelbraunen Hautdecken. Abdomen ziemlich stark aufgetrieben. In der linken Inguinalgegend eine halbhühnereigroße, zirkumskripte Schwellung. Fettpolster und Muskulatur wenig entwickelt. In der Bauchhöhle keine freie Flüssigkeit. Zwerchfellstand links 3. Interkostalraum, rechts 4. Rippe. Leber ganz von den stark meteoristischen Gedärmen überlagert. Herzbeutel handbreit vorliegend, enthält etwas blutiges Serum.

Linke Lunge fast allseitig flächenhaft adhärent. Rechte Lunge frei. Beide Pleurahöhlen leer.

Beide Lungen von den Verwachsungen abgesehen mit glatter Pleura. Alle Lappen, namentlich in den abhängigen Teilen sehr stark durchfeuchtet, blutreich, von der Schnittfläche reichlich bräunliche Flüssigkeit abstreifbar. Luftgehalt in den unteren Teilen etwas vermindert, doch nirgends aufgehoben. In den Bronchien schaumige, blutig tingierte Flüssigkeit.

Herz klein. Unter dem fettarmen Epikard vorn ein paar umschriebene dunkle Blutaustritte. Herzmuskel schlaff, zerreißlich, Endokard und Klappen von gelöstem Blutfarbstoff imbibiert; letztere schlußfähig. In der Muskulatur keine Strukturveränderungen erkennbar.

Milz 13 : 8,5 weich. Pulpa graurot, vorquellend, schmierig, Gerüst und Follikel verdeckt.

Leber von entsprechender Größe. Kapsel von großen unregelmäßigen, helleren Flecken durchsetzt. Parenchym weich und brüchig. Blutgehalt gering. Acinuszeichnung nicht erkennbar. Gallenblase enthält 10 ccm dunkle, zähe Galle.

Beide Nieren mit sehr geringer Fettkapsel und leicht abziehbarer Fibrosa. Oberfläche glatt, ziemlich blaß. Zeichnung von Mark und Rinde deutlich geschieden, aber letztere etwas verwaschen. In der Umgebung aller Gefäßdurchschnitte bräunliche Imbibition.

In Magen- und Darmkanal keine Blutaustritte. In der linken Inguinalgegend alle Lymphdrüsen bedeutend vergrößert, die äußeren Inguinaldrüsen zu einem fast hühnereigroßen Packet miteinander verbacken, die Kapsel stark injiziert und erweicht. Beim Einschneiden quellen aus verschiedenen kleinen Hohlräumen gelbliche Eitertropfen hervor. Die übrigen Drüsenpartieen mehr oder minder erweicht, an einzelnen Stellen härtere, gelblich-weiße Züge. In den peripheren Teilen einige kleine Blutaustritte. Die inneren inguinalen Lymphdrüsen und die iliacalen Drüsen bis zur Teilungsstelle der Aorta sind ebenfalls sehr beträchtlich geschwellt, bis haselnußgroß, aber noch gut voneinander isolierbar, weich, markig graurot. Keine Blutungen und keine Ödeme in der Umgebung.

Die rechtsseitigen inguinalen und iliacalen Drüsen gleichfalls über Bohnengröße geschwellt, kettenförmig aneinandergereiht, weich, graurot, aber ohne Einschmelzungen.

Diagnose: Bubonenpest. Primärer Pestbubo der linksseitigen äußeren inguinalen Lymphdrüsen. Bubo II. Ordnung der inneren inguinalen und iliacalen Lymphdrüsen. Sekundäre Bubonen der rechtsseitigen Inguinal- und Iliacaldrüsen. Beginnende Fäulniserscheinungen.

Histologischer Befund.

Entsprechend dem makroskopisch erkennbaren Bild zeigt sich auch mikroskopisch die Kapsel sowie das umgebende Fett- und Bindegewebe der linksseitigen inguinalen und iliacalen Lymphdrüsen von dichtgedrängten roten Blutkörperchen, stellenweise auch von den Leukocytenansammlungen durchsetzt. Im eigentlichen Drüsengewebe sind neben den durch die Hämorrhagieen zerstörten Partieen förmliche runde Abszesse entstanden, Herde, in denen fast nur fragmentiertkernige Leukocyten nachweisbar sind. Außerdem aber sind sowohl im periglandulären Gewebe wie innerhalb der Drüse sehr zahlreich die großen runden, blasigen Zellelemente vertreten. In der auseinander gedrängten Kapsel sind viele offenbar Lymphgefäßen entsprechende Hohlräume vollkommen mit diesen blasigen Zellen ausgefüllt. Dabei läßt sich die Endothelauskleidung dieser Räume ganz intakt als niedriger Belag nachweisen. Dieser Umstand wie auch die bei der Beschreibung des vorigen Falles ausdrücklich hervorgehobene Verschiedenheit der Zelleib- und Kernkonfiguration lassen es wohl als ausgeschlossen erscheinen, daß diese Zellelemente auch von Endothelien abstammen. Vielmehr ist zu vermuten, daß dieselben sich von den sog. „großen Lymphocyten“ ableiten. Fettvakuolen und inkorporierte rote Blutkörperchen sind auch hier wieder in vielen Exemplaren dieser Phagocyten zu sehen. Innerhalb des Drüsengewebes liegen sie in den weniger dichten Herden oft mit Leukocyten gepaart an Stelle der ehemaligen Sinusräume.

Pestbazillen sind in reichlicher Menge und in den bekannten wolkenförmigen Haufen nachweisbar. In den bloß mit Eiterkörperchen gefüllten Herden finden sie sich spärlicher; in der von Hämorrhagieen durchsetzten Partieen sind sie bloß an den Rändern nachweisbar. Unter den Blasenzellen finden sich spärliche Exemplare, deren Leiber auch Bazillen beherbergen.

Wegen der makroskopisch festgestellten beginnenden Fäulniserscheinungen wurde von einer mikroskopischen Untersuchung der übrigen Organe in diesem Falle abgesehen.

Fall XIII.

Unbekanntes Hinduweib, ca. 25 Jahre alt.

Wurde auf der Straße in bewußtlosem Zustande aufgefunden und verstarb augenblicklich nach ihrer Einbringung in das Spital. Temperatur: 41,0 °.

Sektionsbefund.

Mittelgroße weibliche Leiche in ziemlich gutem Ernährungszustand mit dunkelbraunen Hautdecken. Mammae groß, schlaff, fettreich. In der linken Inguinalgegend leichte diffuse Schwellung. Fettpolster über Brust und Bauch bis über zwei Finger breit, Muskulatur gering. In der Bauchhöhle ca. 50 ccm blutig tingiertes Serum. Zwerchfellstand beiderseits 4. Rippe. Beide Lungen frei, beide Pleurahöhlen leer. Im Herzbeutel ca. 4 ccm blutig seröse Flüssigkeit.

Beide Lungen mit glatter durchsichtiger Pleura; Gewebe aller Lappen besonders in den unteren Partieen ziemlich stark von hämorrhagisch-seröser, bräunlicher Flüssigkeit durchsetzt. Gewebe gleichmäßig imbibiert. Luftgehalt in den unteren Teilen etwas reduziert. Bronchien enthalten blutig gefärbten Schaum. Bronchialdrüsen nicht vergrößert.

Herz von geringem Umfang, von sehr schlaffer, welker Konsistenz. Subepikardiales Fett beträchtlich vermehrt. Wand des rechten Ventrikels stark von Fett durchsetzt, nur ein sehr schmaler brüchiger Muskelsaum noch übrig. Auch über dem linken Ventrikel reichliche Fettentwicklung. Muskulatur blaß gelbbraun, sehr zerreißlich. In beiden Kammern und Vorkammern reichlich dunkle Gerinnselmassen.

Milz vergrößert 17,0 : 12,0, Kapsel gespannt, Pulpa leicht vorquellend, weich, Follikel sehr deutlich, graugelblich, von dunklen hämorrhagischen Höfen umgeben.

Leber nicht vergrößert, weich. Unter der Kapsel vereinzelte verwaschene gelbliche Flecke erkennbar. Parenchym blaß graubraun, Acinuszeichnung nicht erkennbar, in der Umgebung der Gefäßdurchschnitte etwas blutige Imbibition. Gallenblase enthält ca. 5 ccm dunkle Galle.

Beide Nieren etwas verkleinert, Fettkapsel gut entwickelt, Fibrosa sehr leicht abziehbar. Oberfläche zeigt beiderseits an der Konvexität etwas flache narbige Einziehungen und stellenweise stärkere Injektion der Venensterne. Rinde auf dem Durchschnitt teilweise erheblich verschmälert, nur 2—3 mm breit, blaß; Markkegel etwas dunkler abgesetzt. Schleimhaut des Nierenbeckens glatt und blaß.

In der Magenmucosa kleine dunkle Blutaustritte, teilweise sind in deren Bereich rundliche, scharfrandige, seichte Substanzverluste der Schleimhaut.

Im Dünn- und Dickdarm zahlreiche Ascarisexemplare. Schleimhaut ganz intakt und blaß.

In der linken Inguinalgegend das Unterhautzellgewebe leicht serös durchtränkt. Alle äußeren und inneren inguinalen Lymphdrüsen bis zu Haselnußgröße geschwellt, sehr weich, erscheinen auf dem Durchschnitt ganz in eine breiartige, graurötliche Masse verwandelt, nur vereinzelte Drüsen dazwischen sind klein, blaß, hart.

Das Peritoneum über dem ganzen Musculus ileopsoas links bis herauf zur Teilungsstelle der Aorta ist von dichtstehenden, flachen Blutaustritten durchsetzt. Auch das subperitoneale Bindegewebe und die Adventitialschichten der Arteria iliaca sind von solchen fleckenförmigen, nirgends zu größeren Herden zusammenfließenden Blutungen durchsetzt. Die iliacalen Lymphdrüsen sind mehr als taubeneigroß, sehr weich graurot von zahlreichen Blutungen erfüllt, an einzelnen Stellen kleinere, hellere, festere Partieen. Die retroperitonealen Lymphdrüsen bis herauf zu der Nierenarterie sind geschwellt, weich, auf dem Durchschnitt fleckig. (Lumbale Drüsen nicht geschwellt.)

Die rechtsseitigen Inguinaldrüsen sind bis zu Bohnengröße geschwellt, ohne Blutaustritte. Muskulatur in beiden Ileopsoas außerordentlich blaß.

Diagnose: Bubonenpest. Primärer Bubo der linksseitigen inguinalen Lymphdrüsen. Bubonen II. Ordnung der iliacalen und retroperitonealen Lymphdrüsen. Beginnende Schwellung der rechtsseitigen inguinalen Lymphdrüsen. Ausgedehnte subperitoneale Blutungen linkerseits. Adipositas cordis. Ältere Schrumpfungsherde in beiden Nieren.

Histologischer Befund.

Schnitte aus der Gegend der linksseitigen Inguinal- und Iliacaldrüsen lassen den Unterschied zwischen dem umgebenden Fett- und Bindegewebe und dem ehemaligen Drüsengewebe kaum noch hervortreten.

Alles ist fast gleichmäßig von zahllosen Leukocyten und von einer bei schwacher Vergrößerung sich nahezu homogen präsentierenden Masse erfüllt, welche die Räume zwischen den Zellen einnimmt und sich bei Anwendung entsprechender Vergrößerungen und Färbungen in Wolken von Pestbazillen auflösen läßt. Die Bakterien sind nicht besonders gut färbbar, sehen verquollen und verwaschen aus und machen dadurch, daß sich nur noch die Pole schwach färben, oft nur den Eindruck von großen Kokken.

Alle Gefäße in dem Infiltrationsgebiet der Drüse und ihrer Umgebung sind thrombosiert, von Leukocyten, dichten Fibrinbalken, homogenen Gerinnungsmassen und dichten Haufen von Pestbazillen ganz ausgefüllt. In den inneren Partieen der Drüsen sind viele zusammengesinterte rote Blutkörperchen beigemengt. Die „blasigen Zellen“ sowie die gewucherten Endothelien fehlen hier vollkommen; vielleicht stellen größere nekrotische Partieen, in denen gar keine Kerne und Zellgrenzen mehr erkennbar sind, die Überbleibsel dieser Wucherungszonen dar.

Auch die Milz ist von unzähligen Pestbakterien überschwemmt, welche in netzförmigen Zügen diffus die ganzen Pulparäume durchsetzen und um die Follikel dichtere, ringartige Wälle bilden. Außerdem finden sich in der Pulpa viele rautenförmige und gebogene endotheliale Zellelemente sowie reichliche Leukocyten und feine Kerntrümmer.

Die Niere zeigt zunächst in der äußeren Rinde die Residuen älterer herdförmiger Entzündungsvorgänge, Einziehungen, in deren Bereich das Interstitium vermehrt und verbreitert, die Harnkanälchen geschwunden und die Glomeruli in ganz kernarme, konzentrisch gestreifte Kugeln mit dichten Kapseln verwandelt sind. Diese Herde stellen kleine dreieckige, spitz in das Parenchym einstrahlende Gebiete dar. Letzteres ist fast überall im Bereich der Rinde in eine graue, schollige Masse umgewandelt; in den Epithelien lassen sich fast gar keine Kerne mehr färben und nur die Glomeruli mit ihren Gefäßschlingen sowie die Kerne der übrigen Gefäße und des Interstitiums sind noch tingierbar. Alle Glomeruli und die übrigen Blutgefäße enthalten sehr zahlreiche Pestbazillen, ebenso auch viele Harnkanälchen, wo die Bakterien — viel deutlicher und schärfer färbbar als im Bubo — zwischen den losgestoßenen Epithelien liegen.

Fall XIV.

Unbekannter junger Mann von etwa 16—17 Jahren, am 26. Februar 1901 bewußtlos eingebracht und am 3. Tage gestorben. Temperatur bis 40,6 °.

Sektionsbericht.

Ziemlich kleine, jugendliche, männliche Leiche in stark reduziertem Ernährungszustand mit dunkelbraunen Hautdecken. Fettpolster und Muskulatur geschwunden.

In der Bauchhöhle ca. 40 ccm leicht blutig tingiertes Serum. Blase handbreit die Symphyse überragend, Leber von den geblähten Darmschlingen überlagert. Zwerchfellstand beiderseits 4. Rippe. Herzbeutel liegt drei Finger breit vor, enthält ca. 10 ccm blutiges Serum.

Linke Lunge nach hinten unten etwas adhärent, die rechte besonders oben und hinten flächenhaft verwachsen.

Linke Lunge groß und schwer; den Verwachsungen entsprechend leichte fibröse Auflagerungen. Gewebe beider Lappen stark von wässeriger Flüssigkeit durchsetzt, teigig weich und etwas verquollen, die vorderen Partieen, besonders des Unterlappens sind deutlich gebläht, mit sehr stark vergrößerten Alveolarräumen, trocken und blaß, die hinteren unteren Teile des gleichen Lappens von blutig seröser, schaumiger Flüssigkeit stark durchsetzt und im Luftgehalt sehr reduziert. In allen Bronchien Schleimhaut dunkel gerötet, das Lumen mit blutigschleimiger Flüssigkeit gefüllt. Bronchialdrüsen etwas geschwellt.

Die rechte Lunge ebenfalls sehr groß und schwer. Pleura über dem stark ausgedehnten Oberlappen mit zarten fibrösen Auflagerungen bedeckt, die nirgends mehr ablösbar sind. Der ganze Oberlappen ist leberartig derb. Die Schnittfläche blaß graubraun, von einzelnen helleren Punkten durchsetzt, fast ganz glatt ohne Granulierung, Luftgehalt gänzlich aufgehoben, Blut- und Saftgehalt sehr gering. Auch der Mittellappen ist größtenteils in eine solche derbe, luftleere Masse verwandelt; in den unteren Partieen des Oberlappens mehrere bohnen- bis haselnußgroße buchtige, z. T. mit den Bronchien kommunizierende Hohlräume, welche mit zähem, grüngelbem Eiter gefüllt sind. Unterlappen stark durchfeuchtet, enthält gleichfalls nur wenig lufthaltiges Gewebe, sehr blaß aber ohne derbere Einlagerungen. Bronchien enthalten eiteriges Sekret. Bronchialdrüsen fast dattelgroß, sehr weich, sukkulent, dunkelgraurot.

Schleimhaut des Kehldeckels des Pharynx und Larynx sehr gerötet und etwas geschwellt. In der Trachea die Mucosa stark injiziert.

Mandibulare und cervikale Lymphdrüsen ebenso wie die supra- und infraclaviculären und axillaren ohne erkennbare Veränderung.

Herz ziemlich klein, schlaff, Epikard fettarm, glatt.

Der rechte Ventrikel sehr dünnwandig mit voluminösen Fibringerinnseln gefüllt, ebenso der rechte Vorhof. Klappen ohne Auflagerungen.

Der linke Ventrikel mit blaßbrauner, dünner, weicher Muskelwand. Endokard ganz glatt und durchsichtig; Aortenklappen frei beweglich und zart, am Schließungsrande der vorderen Mitralsegels in der Ausdehnung eines Gerstenkornes das Endokard uneben rauh, mit gelblichen, ziemlich weichen, wärzchenförmigen Exkreszenzen besetzt; das hintere Mitralsegel mit glattem Schließungsrand.

Milz in allen Durchmessern bedeutend vergrößert, über der Konvexität 25 : 13 cm. Kapsel gespannt, unter derselben, an der vorderen Seite ein runder, linsengroßer, gelblicher Herd durchscheinend. Konsistenz sehr weich. Pulpa schmierig, dunkelbraunrot, vorquellend, Follikel daneben ziemlich deutlich erkennbar. Gerüst verdeckt. Dem gelblichen Fleck entsprechend ein keilförmiger ca. 8 mm langer mit der Spitze dem Hilus zugekehrter Herd von weicher Konsistenz.

Leber ziemlich groß, Kapsel etwas fleckig, Konsistenz teigig weich, Schnittfläche schmutzig graubraun; Acinuszeichnung verwaschen, Blutgehalt sehr gering. Gallenblase enthält ca. 10 ccm dünnflüssige, wenig gefärbte Galle.

Beide Nieren sind in allen Durchmessern bedeutend vergrößert, die Kapsel sehr leicht abstreifbar; Konsistenz schwappend weich. Oberfläche dunkelgraurot und ganz dicht, gleichmäßig fein fleckig gesprenkelt, von zahllosen dunkelroten Punkten besetzt, aber völlig glatt. Auf dem Durchschnitt die Rinde erheblich verbreitert, polsterartig vorquellend, dicht von massenhaften dunkelroten Flecken und Streifen durchsetzt, Glomeruli stark blutgefüllt,

vorspringend. Auch in den dunklen Markkegeln vereinzelte blutigrote Streifen.

Nierenbecken ziemlich eng mit glatter durchscheinender Schleimhaut.

Im Magen und Darmkanal in der Mucosa keine Blutaustritte. Schleimhaut ganz glatt und intakt.

Dura mater gespannt, im Subduralraum ziemlich reichlich trübe Flüssigkeit; Windungen der Konvexität abgeplattet, Furchen fast verstrichen. In den weichen Häuten, und zwar vorzugsweise den Basalgefäßen folgend, reichlich grüngelbliche, eiterige, trübe Flüssigkeit; am dicksten ist die Einlagerung in beiden Fossae Sylvii und an der Basis über dem Infundibulum, Pons, Kleinhirn und Vena magna Galeni. (Gehirn wird unzerschnitten konserviert.)

Alle Lymphdrüsen der Leistengegend, die iliacalen und retroperitonealen ohne Schwellung und Einlagerung.

Mikroskopisch und kulturell: Im Blut Pestbazillen, in der endokarditischen Exkreszenz Pestbazillen und lanzettförmige Diplokokken, in der Lunge und zwar in den pneumonischen Herden Pestbazillen, in den eiterigen Einschmelzungen Pestbazillen und Diplokokken, in der Milz Kokken, in den Lymphdrüsen Kokken; Niere nichts.

Im Exsudat der Meningen Pestbazillen vorherrsehend, daneben Diplokokken.

Diagnose: Misehinfektion mit Pest und Pneumokokken. Chronische Pneumonie des rechten Oberlappens mit partieller eiteriger Einschmelzung; ulzerös-verruköse Endokarditis der Mitralis. Eiterige Meningitis cerebralis der Konvexität und Basis. Embolischer Infarkt der Milz. Akute hämorrhagische parenehymatöse Nephritis.

Histologiseher Befund.

Das hauptsächliche Interesse konzentriert sich in diesem Falle, da geschwellte oder sonst irgendwie veränderte Lymphdrüsen, die als Bubo hätten angesprochen werden können, nicht auffindbar waren, auf den Befund in den Lungen. Es handelt sich, wie schon der makroskopische Befund ergab, um eine indurierende Pneumonie. Die Alveolen sind überall verlegt und zwar vorwiegend durch zellige Ausfüllungsmassen; Fibrin läßt sich nur mehr an ganz wenigen Stellen und in sehr geringer Menge nachweisen. Das Alveolarepithel ist fast überall erheblich geschwellt, seine Zellen haben ganz unregelmäßige polygonale Formen angenommen und sind von ihrer normalen Unterlage, den Alveolarwandungen abgehoben, jedoch nicht in der Weise, wie man es bei katarrhalischen Pneumonieformen gewöhnlich zu sehen bekommt, indem die geblähten und verquollenen Epithelien einfach ins Alveolarlumen losgestoßen und dort zu Gruppen vereinigt sind, sondern ihr Zusammenhang untereinander ist fast überall noch auf weitere Strecken erhalten, so daß auf den Durchschnitten förmliche Kränze von abgehobenen Epithelien in den Alveolarlumina liegen. Es ist dies namentlich bei Betrachtung mit schwächeren Vergrößerungen beim Übersehen größerer Präparatenstrecken ein überaus charakteristischer Befund. (Neuerdings hat auch MARCHAND [1]) auf diese Tatsache hingewiesen.) Zuweilen haben sich zwischen die äußere Seite der Epithelkränze und die Alveolarwandungen, d. h. deren zunächst liegende Kapillaren, einige Leukocyten oder auch wenige rote Blutkörperchen

[1]) Münchener med. Wochenschr. Nr. 38 1903.

eingeschoben; dadurch erscheinen die Epithelzellen oft mehrfach eingeknickt und von außen her etwas komprimiert. Im Lumen der kranzförmigen Epithelleisten befindet sich ein wechselnder Inhalt; vielfach ist dasselbe ausgefüllt von Leukocyten, Zell- und Kerntrümmern, geringen Resten von Faserstoff, der dann gewöhnlich zu dicken Klumpen zusammengesintert ist, oder einzelnen aus dem Verband ausgestoßenen Epithelien. Am häufigsten jedoch sind diese Lumina ausgefüllt von sprossenartigen Zügen langspindelförmiger Zellen mit schmalen, langen, dunklen Kernen. Schon Form und Anordnung dieser Zellen lassen es unzweifelhaft erscheinen, daß wir es hier mit jungen Bindegewebszügen zu tun haben. Zur Gewißheit wird diese Anschauung durch den Befund des direkten Zusammenhanges dieser Sprossen mit den adventitiellen Zellen kleiner Gefäße, der an geeignet im Schnitt getroffenen Alveolen stellenweise zu erheben ist (vgl. Taf. XIV Fig. 28). Man sieht dann deutlich, wie von dem adventitialen Bindegewebe sich kleine Proliferationszüge abzweigen und in die Alveolen eindringen. Die Epithelkränze sind dann entweder an einer Stelle durchbrochen, an welcher die Bindegewebszüge einwachsen oder sie sind durch deren Vordringen einfach eingestülpt. Es handelt sich also um eine von dem präexistenten Bindegewebe der Gefäßadventitien ausgehende Zellproliferation, welche, wie bei der gewöhnlichen chronischen (sog. „karnifizierenden") Pneumonie zur Organisation des Alveolarinhaltes führt.

Alle größeren und kleineren Bronchien sind ebenfalls ausgefüllt von reichlichen Eiterkörperchen und desquamierten Epithelien. Ihre Wandungen verdickt und ebenso wie die Interlobularsepten offenbar in Proliferation begriffen. An anderen Stellen sind die Bronchialwandungen ganz dicht von Eiterkörperchen durchsetzt, so daß von ihrem Bindegewebe, Epithel und ihren elastischen Fasern gar nichts mehr nachweisbar ist. Auf diese Weise sind offenbar auch die zahlreichen kleineren und größeren Hohlräume entstanden (Taf. IV Fig. 12), welche schon makroskopisch als bronchiektatische Kavernen anzusprechen waren. Sie grenzen ohne besondere Kapsel direkt an die Alveolen an und tragen an der Innenfläche einen dichten Belag von Leukocyten und Zelltrümmern, in denen nach Ausführung der Bakterienfärbung ganze Haufen von typischen Pestbazillen überall noch ziemlich gut färbbar nachweisbar sind. Ebensolche finden sich auch zahlreich in den noch erhaltenen aber von Eiterzellen erfüllten Bronchien, während in dem Lungengewebe selbst nur vereinzelte Bazillen nachweisbar sind.

Die Milz zeigt zunächst wieder die schon öfter beobachtete hochgradige Vermehrung der spindel- und sichelförmigen endothelialen Pulpaelemente, von denen sich in diesem Fall ganze Lager angehäuft haben. Andere Stellen zeigen Blutungen mit umschriebener Zertrümmerung des Gewebes. Die Zentren der hier ziemlich großen Follikel sind licht und lassen sehr zahlreich jene großen polygonalen und sternförmigen plasmareichen Zellen mit großen dunklen, oft mehrfach vorhandenen Kernen erkennen, die ebenfalls schon öfters erwähnt wurden. Bazillen sind nur in der Peripherie der Follikel und in nicht besonders gut erhaltenem Zustande darstellbar.

Das Bild schwerster entzündlicher und degenerativer Erscheinungen zeigt die Niere (Taf. XIV Fig. 32; Taf. XV Fig. 29, 30, 31). Nicht ein einziges Harnkanälchen ist mehr intakt geblieben. In den meisten ist das Epithel von den Tunicae propriae abgehoben und entweder in unregelmäßig zerklüfteten, oft ganz kernlosen Schollen oder in Form eingerollter gebogener Platten und Bänder in das Lumen verlagert. Viele Kanälchen sind nur mehr mit einer zusammenhängenden kernlosen, stark schaumig strukturierten

Masse ausgefüllt, in der sich keine Zellgrenzen mehr erkennen lassen; in anderen sind Häufchen von Leukocyten den desquamierten Epithelien beigemengt. Die Interstitien sind namentlich in der äußeren Rinde sehr verbreitert und ebenfalls von Leukocyten infiltriert. Manche Harnkanälchen sind von homogenen (hyalinen), stark mit Eosin tingierbaren Cylindern erfüllt. Vor allem aber machen sich breite, meist streifenförmig auftretende Blutungsherde bemerkbar, in deren Bereich die Harnkanälchen ad maximum dilatiert und von dichtgedrängten roten Blutkörperchen in mosaikartiger Anordnung ausgestopft sind; zwischen den letzteren finden sich oft losgestoßene schaumig strukturierte oder platt zusammengedrückte Epithelien sowie Trümmer von solchen und vereinzelte Leukocyten. In vielen der blutüberfüllten Harnkanälchen ist der Epithelbelag zu ganz dünnen, niedrigen Bändern komprimiert.

Natürlich partizipieren auch die Glomeruli an diesen Veränderungen (Taf. XV Fig. 29, 30). Sie sind fast alle sehr vergrößert, die BOWMAN'schen Kapseln erweitert; die Gefäßschlingen selbst füllen aber die Kapselräume nur zum kleinsten Teil aus, sondern sie sind meist reduziert, z. T. von hyalinen oder Leukocytenthromben verlegt; neben ihnen aber sind reichliche rote Blutkörperchen, untermischt mit abgestoßenen Kapsel- und Schlingenepithelien und Leukocyten vorhanden (Fig. 30 c) oder es finden sich neben den Schlingen massenhafte losgestoßene Epithelien in konzentrisch schalenartiger Anordnung z. T. in eine granulöse, nekrotische Masse aufgelöst (Fig. 29 a, b). Auch homogene Exsudatbildungen kommen stellenweise in den Kapseln vor.

Die Bakterienfärbung ergibt das Vorhandensein von reichlichen Pestbazillen in den Glomeruli wie in den übrigen Gefäßen und besonders schön lassen sich hier die in der Abschwemmung begriffenen Pestbazillen in den Markstrahlen und in den tieferen Teilen der geraden Harnkanälchen zur Darstellung bringen (Fig. 32 auf Taf. XV). Man ersieht aus diesen Bildern eine wie außerordentlich große Zahl von Pestbazillen durch den Harn ausgeschieden werden kann.

Die mikroskopische Untersuchung der zerebralen Leptomeningitis läßt keine besonderen Eigentümlichkeiten erkennen. Die weichen Hirnhäute sind sehr dicht von Leukocyten infiltriert, denen einige Fibrinfäden beigemengt sind. Neben den ziemlich zahlreichen Diplokokken finden sich namentlich in den tieferen Lagen des Exsudates und ganz besonders in den Scheiden der pialen Gefäße ganze Wolken von sehr gut färbbaren Pestbazillen, so daß kein Zweifel bestehen kann, daß auch diese mit für die Exsudatbildung verantwortlich gemacht werden müssen.

Epikrise.

Die Deutung dieses Falles ist keine ganz leichte. Ein primärer Bubo hat sich nicht auffinden lassen, womit aber durchaus nicht gesagt ist, daß nicht vielleicht doch das Pestvirus seinen Einzug (von der Haut oder Schleimhäuten aus) durch das Lymphgefäßsystem in den Körper gehalten hat. Die mikroskopische und bakteriologische Untersuchung hat ergeben, daß wir es mit einem Falle von Mischinfektion von Pneumokokken und Pestbazillen zu tun haben und zwar dürften wohl die letzteren als die sekundären Ansiedler anzusehen sein, aber sie haben an allen befallenen Punkten ganz besonders prägnante und tiefgreifende Veränderungen hervorgebracht. Die einfachste Auffassung dürfte wohl sein, daß der Patient, dessen Krankheitsdauer unbekannt blieb, an einer krupösen (Diplokokken-)Pneumonie litt,

welche vielleicht schon in den Meningen und auf dem Endokard Metastasen gesetzt hatte; dann erfolgte die Pestinfektion vielleicht primär von den Atmungswegen aus und nun kam es zu einer Dissemination der Pestbakterien im Körper, wobei in erster Linie die schon erkrankten Organe betroffen wurden. In den Lungen bildeten sich unter dem Einfluß der Pestbazillen von den Bronchien her die cavernösen Einschmelzungen aus und besonders wurden dann die Nieren von einer schweren hämorrhagischen Entzündung befallen.

Fall XV.

Ittoba Jaboba, 50 Jahre, Wäscher, Hindu Maharatta. Aufgenommen am 28. Februar 1901, am 2. Krankheitstag. Exitus am 4. Krankheitstag. Höchste Temperatur 39,4°.

Sektionsbericht.

Große abgemagerte Leiche eines älteren Mannes mit ergrauten Haaren. Hautdecken dunkelbraun. In der linken Achselgegend eine hühnereigroße Schwellung. Inguinalgegenden frei. Beim Einschneiden in die linke Axilla das Unterhautzellgewebe von trüber rötlicher Flüssigkeit durchsetzt; die axillaren Lymphdrüsen zu einem halbkugeligen, hühnereigroßen, weichen Paket verschmolzen. Auf dem Durchschnitt die einzelnen Drüsen noch erkennbar, graurot, unregelmäßig fleckig von helleren Bändern durchzogen. Kapseln aufgelockert, aber außerhalb derselben keine Blutaustritte.

Fettpolster und Muskulatur geschwunden, in der Bauchhöhle keine Flüssigkeit, Leber von geblähten Därmen überlagert. Zwerchfellstand beiderseits 4. Rippe. Beide Lungen frei, beide Pleurahöhlen leer. Im Herzbeutel einige Tropfen klare Flüssigkeit.

Linke Lunge groß, ziemlich schwer mit glatter Pleura, Gewebe aller Lappen stark durchfeuchtet, etwas verquollen. Luftgehalt überall etwas reduziert.

Rechte Lunge zeigt über den unteren Partieen des Oberlappens und über den oberen Teilen des Unterlappens frische, leicht abwischbare Fibrinauflagerungen in Form eines sehr zarten schleierartigen Häutchens. Das Gewebe ist an den entsprechenden Stellen von vermehrter Konsistenz, milzartig infiltriert auf der Schnittfläche in der Umgebung der Bronchialdurchschnitte rundliche, gelbliche, etwas überstehende, gänzlich luftleere Herde. Das übrige Lungengewebe sehr blutreich, dunkel und stark durchfeuchtet. In den Bronchien trüber bräunlicher Schleim. Mucosa der unteren Trachea und der großen Bronchien sehr grötet.

Herz klein; Koronargefäße etwas geschlängelt. Epikard glatt. Beide Ventrikel eng; Muskulatur linkerseits dünn, dunkelbraun und morsch, ohne erkennbare Einlagerungen. Endokard und Aortenintima durchsichtig und fleckenlos. Klappenapparat intakt.

Milz stark geschwellt, über der Konvexität 27 : 14 cm von derber Konsistenz, Kapsel gespannt. Pulpa auf dem Durchschnitt dunkel chokoladebraun, zäh, wenig abstreifbar und nicht vorquellend, Gerüst verdeckt, Follikel nur vereinzelt sichtbar.

Leber groß; Oberfläche glatt, dunkel schiefergrau, Konsistenz vermehrt. Schnittfläche gleichmäßig dunkel chokoladebraun, nicht vollkommen glatt, von einzelnen feinen, seichten Furchen durchzogen. Blutgehalt gering. Acinuszeichnung nirgends erkennbar.

In der Gallenblase ca. 15 ccm wenig gefärbte, schleimige Galle.

Beide Nieren sehr klein und hart; Kapsel leicht abziehbar; Oberfläche glatt, blaßbraun, von vielen kleinen Cystchen durchsetzt. Auf dem Durchschnitt die Rinde ziemlich schmal, derb, glänzend; die Glomeruli als halbdurchscheinende graue Pünktchen stark vorspringend, von wachsartiger Beschaffenheit. Markkegel etwas dunkler. Nierenbecken eng.

Im Magen vereinzelte kleine Blutaustritte in der Mucosa. Darmschleimhaut blaß und intakt.

Die linksseitigen inguinalen und iliacalen Lymphdrüsen erscheinen etwas vergrößert und derb.

Diagnose: Bubonenpest. Hämorrhagischer linksseitiger solitärer Axillarbubo.

Melanose der Milz und Leber. Hochgradiger Milztumor. Schwellung und Induration der Leber (inveterierte Malaria). Amyloiddegeneration der Nieren.

Histologischer Befund.

Da der primäre Bubo für makroskopische Zwecke ganz konserviert wurde, nachdem Abstrichpräparate das Vorhandensein von reichlichen Pestbazillen ergeben hatten, so entfällt die histologische Untersuchung desselben.

Schnitte aus dem Unterlappen der rechten Lunge zeigen alle Übergänge in der Ausfüllung der Alveolen von reiner Ödemflüssigkeit bis zur Ausstopfung derselben mit sehr dicht gedrängten Leukocyten; in einigen Alveolen sind spärliche Fibrinbüschel vorhanden. Auch die kranzförmigen Epithelabhebungen fehlen in diesem Falle nicht ganz, sind aber lange nicht so auffallend als in den früher untersuchten Fällen, vielmehr befinden sich mehr isoliert abgestoßene und geschwellte Epithelien zwischen den Leukocyten und in der ergossenen Ödemflüssigkeit, wohl hauptsächlich infolge der starken serösen Durchtränkung des Gewebes. Die Alveolarkapillaren sind sehr ausgedehnt und injiziert. Alle im Bereich des so veränderten Lungengewebes liegenden Bronchien sind vollständig von Leukocyten und abgestoßenen Epithelkomplexen erfüllt. Über dem stark geschwellten und lückenhaft gewordenen Pleuraepithel liegt ein breites Fibrinband. Pestbazillen lassen sich überall in großen Massen und in guter Erhaltung am reichlichsten in den von einer Mischung von geronnener seröser Flüssigkeit und Leukocyten erfüllten Alveolen nachweisen. —

Alle übrigen Organe zeigen tiefgreifende Veränderungen älteren Datums, welche sich auf eine anderweitige gemeinsame Krankheitsursache und zwar augenscheinlich auf chronische Malaria zurückführen lassen. Milz und Leber sind von schwarzem Pigment überladen. In der Leber sind die Trabekel schmal, die Kapillarräume weit, ihre Endothelien sehr vermehrt, geschwellt und von feinen schwarzen Körnchen ausgefüllt. Besonders treten viele pigmentierte Sternzellen deutlich hervor. Die Milz läßt eine enorme Hypertrophie des faserigen Reticulums erkennen, in dessen Maschen die geschwellten Endothelien vielfach in auf dem Durchschnitt ringartiger Anordnung liegen, so daß stellenweise geradezu eine drüsenartige Struktur hervorgerufen wird. Auch hier sind massenhafte schwarze Körnchen eingelagert.

In der Niere ist das Harnkanälchenepithel überall sehr niedrig und atrophisch, die Tunicae propriae breit und deutlich vortretend. Die Glome-

rulusschlingen sind kernarm, an vielen Stellen wurstförmige, homogene Schollen eingelagert, welche die Amyloidreaktion ergeben. Auch in den mittleren Arterien lassen sich amyloide Bänder nachweisen.

Es hat also auch in diesem durch chronische, inveterierte Malaria komplizierten Fall bereits eine Verschleppung der Pesterreger nach den Lungen stattgefunden, wo wir die Anfangsstadien einer pestösen citerigfibrinösen Pneumonie nachweisen können.

Fall XVI.

Unbek. Hindumädchen von etwa 8 Jahren. Am 4. Tage des Spitalsaufenthaltes in tiefem Coma gestorben. Höchste Temperatur 41,4°.

Sektionsbericht.

Weibliche kindliche Leiche in ziemlich gutem Ernährungszustand mit kaffeebraunen Hautdecken. In der linken Inguinalgegend eine rundliche Schwellung sichtbar. Unterhautzellgewebe ist hier von klarer, wässeriger Flüssigkeit ziemlich stark durchfeuchtet, die äußeren und inneren inguinalen Lymphdrüsen bis über mandelgroß, nicht miteinander verschmolzen, Kapseln aufgelockert, auf dem Durchschnitt die einzelnen Drüsen äußerst weich, vorquellend, von blaßgraugelber Farbe, in den peripheren Partieen von einzelnen Blutaustritten durchsetzt. Die iliacalen Lymphdrüsen am inneren und äußeren Rand des Muscul. ileopsoas ebenfalls bis über Haselnußgröße geschwellt, blaurot durchscheinend, das Peritoneum über demselben blutig suffundiert und in scharfer Begrenzung mit einem feinen, leicht abwischbaren Fibrinbeschlag bedeckt. Auf dem Durchschnitt die Drüsen sehr weich, dunkelgraurot, stark vorquellend, von einzelnen schwärzlichen Herden durchsetzt. Die retroperitonealen Lymphdrüsen bis auf die Höhe der Nierenarterien geschwellt.

Schleimhaut des Rachens und Kehlkopfeinganges etwas geschwellt und gerötet. Tonsillen vergrößert. In der Trachea, den großen und kleinen Bronchien ist die stark injizierte Schleimhaut mit reichlichem, bräunlichen Schleim bedeckt.

Beide Lungen allseitig frei; Pleurahöhlen leer. Pleura ganz glatt und glänzend, alle Lappen ziemlich blutreich, dunkel, überall gut lufthaltig, ohne irgendwelche Einlagerungen.

Herz von der Körperentwicklung entsprechenden Größe; Epikard glatt, fleckenlos. In beiden Ventrikeln reichliche Gerinnselmassen. Herzmuskel blaßbraun, zäh, von gleichmäßiger Struktur. Endokard und Klappen gehörig.

Milz beträchtlich geschwellt 16 : 8,5. Kapsel gespannt. Pulpa weich, graurot vorquellend, reichlich schmierig abstreifbar. Follikel gut erkennbar; Gerüst wenig sichtbar.

Leber nicht geschwellt; Kapsel fleckig durchscheinend, auch im Parenchym peripher einzelne, hellere, unscharf abgegrenzte Partieen. Schnittfläche glatt, graubraun, Acinuszeichnung nicht erkennbar; Blutgehalt ziemlich gering. Gallenblase enthält etwas hellbraune, dünne Galle.

Beide Nieren mit leicht abziehbarer Kapsel, glatter blaßbrauner Oberfläche. Auf dem Durchschnitt Mark und Rinde gut abgrenzbar. Glomeruli in der Rinde etwas überstehend und injiziert.

Im Magen vereinzelte ganz feine Blutaustritte.
Darmmucosa intakt.

Diagnose: Bubonenpest. Bubonen der linken inguinalen und iliacalen Lymphdrüsen. Subperitoneale Blutaustritte. Zirkumskripte akute fibrinöse Peritonitis über den iliacalen Lymphdrüsen, Milztumor. Diffuse Bronchitis.

Histologischer Befund.

Im primären Bubo (innere Inguinaldr.) herrscht das Bild heftigster Eiterproduktion vor. Schon das umgebende Fettgewebe und die sehr breit aufgefaserte Kapsel sind von zahllosen, fragmentiertkernigen Leukocyten durchsetzt, die erweiterten Lymphgefäße der Kapsel enthalten neben solchen eine feinkörnige Detritusmasse. Das Bild des Lymphdrüsengewebes ist so gut wie vollkommen verschwunden; Sinusräume, Follikel, Follikularstränge sind kaum noch in Spuren nachweisbar; überall liegen fast gleichmäßig sehr dichte Leukocyten zwischen denen höchstens noch an einigen Stellen ein paar spindelige Retikulumzellen und ganz vereinzelt polygonale Endothelien erkennbar werden. Sonst ist die gemeinsame große Eiterkörperchenansammlung nur durch sternförmige, oft miteinander kommunizierende größere und kleinere, lichte, kompakte Flecke unterbrochen, in deren Bereich sich gar keine Kerne mehr färben und keine Zellgrenzen mehr erkennen lassen, also Nekroseherde, welche schon makroskopisch dem Durchschnitt des Bubos ein gefeldertes Aussehen geben. Die Gefäße, soweit solche noch erkennbar sind, durch Leukocytenthromben verlegt, denen in den äußeren Schichten ziemlich viel Fibrin beigemengt ist. Homogene Gerinnungen fehlen ebenso wie nachweisbare Proliferation von fixen Zellen, doch scheinen letztere eben in den nekrotischen Partieen ihr Ende gefunden zu haben.

Pestbazillen lassen sich überaus zahlreich nachweisen und zwar sind dieselben nahezu diffus in dichten netzartigen Zügen zwischen den Eiterkörperchen ausgestreut, nirgends finden sich jene wurstförmigen und klumpenartigen Anhäufungen, wie sie in manchen Fällen zu sehen waren. Es fehlen dagegen die Bazillen gänzlich in den Nekroseherden. Sie sind eben hier ebenso zugrunde gegangen und färberisch nicht mehr nachweisbar wie die Zellen und Kerne.

In der Milz zeigen sich namentlich in den Follikelzentren die großen polygonalen, dunkelkernigen Zellelemente vermehrt. In einzelnen derselben lassen sich im Zelleib Pestbazillen nachweisen, die sonst hier spärlich vorhanden sind. Im übrigen sind wieder die gebogenen, endothelialen Zellen vorherrschend; auffallend ist bei der starken Eiterbildung in den Bubonen die geringe Einstreuung von Leukocyten in die Pulparäume.

In der Niere findet sich starke parenchymatöse Degeneration eines großen Teiles der gewundenen Harnkanälchen mit Desquamation der an manchen Stellen kernlos gewordenen Epithelien. Auch in den Glomeruli ist diese Epithelabstoßung in die Kapselräume mit gleichzeitigem Durchtritt von vereinzelten Erythrocyten erkennbar. Der färberische Nachweis von Pestbazillen gelingt nicht.

Um eine Übersicht über die wichtigsten bei den 16 obduzierten Fällen erhobenen makroskopischen und mikroskopischen Befunde zu ermöglichen, ist das ganze Material im folgenden in Form einer Tabelle zusammengestellt. (Es bedeutet in dieser Tabelle P.B. = Pestbazillen.)

(Tabelle siehe p. 66—69.)

Unter den 16 sezierten Fällen fanden sich 15 mal Veränderungen an Lymphdrüsen oder Gruppen von solchen, welche als Bubonen und als die primären Lokalisationen des Pestvirus im Körper angesprochen werden mußten. Nur ein einziges Mal (Fall VII, W. 7 J.) war in der äußeren Haut und zwar in diesem Falle an der linken Schläfe eine, wie die Untersuchung ergab, durch Pest hervorgerufene deutliche Veränderung, eine sogenannte Pestnekrose der Haut. Es ist aber nach der Lage der befallenen Lymphdrüsen auch in diesem Falle höchst zweifelhaft, ob wir es hier mit einem wirklichen pestösen „Primäraffekt" zu tun haben, oder ob nicht vielmehr die Hautinfektion sekundär z. B. durch Kontakt mit pestbazillenhaltigem Sputum (in Lunge und Bronchien fanden sich viele P.B.) vermittelt wurde. Im übrigen illustrieren die anderen 15 Fälle, in denen Affektionen der Haut ganz fehlten, die schon öfter beobachtete Tatsache, daß in der ungeheuren Mehrzahl der Fälle die Haut, welche wir doch nach allen klinischen und experimentellen Beobachtungen als die häufigste Eintrittspforte der Pestbazillen ansehen müssen, in der Regel durchschritten wird, ohne daß erkennbare Läsionen in derselben zurückbleiben. Nur ausnahmsweise kommt es zur Bildung einer Pestpustel, eines Pestkarbunkels, einer Pestnekrose in derselben. Freilich können kleinere Veränderungen der Haut auch bei der Sektion leicht übersehen werden, ebenso wie es in der Praxis geradezu unmöglich erscheint, klinisch oder am Sektionstisch eine bestimmte Hautverletzung als Eintrittspforte des Virus anzusprechen, auch wenn sie im Wurzelgebiete der befallenen Lymphdrüsen liegt. Der meist dunkel-

Fall Nr.	Individuum	Alter	Krankheitsdauer	Temperaturmaximum	Makroskopischer Befund an den Lymphdrüsen	Makroskopischer Befund an den Respirationsorganen	Milz	Parenchymatöse Organe	Sonstige Befunde	Zellpr rati
I.	W.	15 J.	7 Tage	40,0	Primärer Bubo der l. äußeren Inguinaldrüs. Schwellung d. inneren Inguinal-, Femoral- u. Iliacaldrüsen. Beginnende Nekrose im Zentrum des Bubos.	Diffuse Bronchitis.	14,0 : 8,0 cm, etwas geschwellt.	—	—	Vie Blas zell spär En thel
II.	M.	ca. 25 J.	?	39,9	Rechtsseitig. Inguinalbubo. Bubo 2. Ordnung der Iliacaldrüsen.	Links gut lufthaltig, Bronchitis diffusa.	20,5 : 11,0, geschwellt und weich.	Leber und Nieren trüb geschwellt.	Ecchymosen unter Epikard und in der Magenmucosa.	
III.	W.	35	?	38,5	Hühnereigroßer solit. r. Pektoraldrüsenbubo.	Blutanstritte in Larynx u. Trachea. Schleimig-eiterige Bronchitis.	19,0 : 11,5, Schwellung u. kleine Hämorrhagieen.	Trübe Schwellung von Leber und Nieren.	—	
IV.	M.	33	7 Tage	40,2	Hämorrhag. teilweise nekrot. Bubo d. r. äuß. und inneren Inguinaldrüsen. Bubo 2. Ordn. d. iliacal. Lymphdrüs.	Lungen frei. Schleimig-eiterige Bronchitis.	18,0 : 10,5, vorquell. geschwellte Pulpa.	In der Niere Glomeruli stark injiziert.	Blutaustritte in der Magenmucosa. Braune Herzatrophie.	
V.	M.	25	15 Tage	41,2	Prim. l. Inguinalbubo. Bubo 2. Ordnung der l. Iliacaldrüsen.	Embol., abszedierende pneumon. Herde in beiden Lungen. Z. T. zu größ. Herden konfl.	19,3 : 11,0 : 4,3, sehr geschwellt und weich.	Multiple Abszesse in der Leber.	Thrombophlebitis der l. Vena femoralis. Hirnödem. Pestpyämie.	
VI.	M.	30	?	39,2	Prim. Bubo der l. äuß. Inguinaldrüsen. Bubo 2. Ordnung d. iliacalen Drüsen. Schwellung d. lumbalen u. retroperitonealen Drüsen.	Umschrieb. hämorrhagische Herde in beiden Lungen. Diffuse eiterige Bronchitis.	18,5 : 10,0, weich, vorquell. Pulpa.	—	—	
VII.	W.	7	3½ Tage	39,4	Prim. solitär., bohnengroßer, hämorrhagisch. Bubo der r. Axillardrüsen. Schwellung d. trachealen Drüsen.	Kleine, von Hämorrhagieen umgebene Infiltrationsherde im r. U.l. Diffuse eiterige Bronchitis.	11,5 : 8,0, sehr weiche, vorquell. Pulpa.	Unter d. Leberkapsel Blutaustritte. Ebensolche in den Nieren.	Schleimhauthämorrhagieen i. Magen. Pestnekrose in der Haut der Schläfe.	
VIII.	M.	25	5 Tage	40,2	R. mandibulare, cervikale, clavikulare und tracheale L.dr. sehr geschwellt, dunkelrot, z. T. eiterig erweicht.	L. U.l. dunkelrot infiltriert. R. U.l. hepatisiert. Fibrinöse Pleuritis.	20,5 : 13,8, Pulpa weich u. vorquellend.	Leber blaß und weich.	Schleimhauthämorrhagieen i. Magen. Agenesie d. linken Niere.	In den Trach drü „Bla zell übe wieg
IX.	M.	19	4 Tage	38,5	Doppelseitig. Inguinalbubo. Bubo 2. Ordn. der link. Iliacaldrüsen. Retroperiton. Drüsen sehr geschwellt.	Subpleurale Blutaustritte. Schleimig-eiterige Bronchitis.	25,2 : 11,0, hell u. weich.	Leber u. Nieren geschwellt.	Viele subepikardiale Ecchymosen.	Wen End thel

pischer Befund an den Lymphdrüsen				Mikroskopischer Befund an den Respirationsorganen	Milz	Leber	Niere	Sonstige mikroskopische Befunde
Blutung	Nekrose	Gerinnungen	Bakterien					
Gering.	Ausged. nekrotische Partieen.	Homogene Gerinnungen. Viel Fibrin extra- und intravaskulär.	Keine Bakterien auffindbar.	—	Follikelsternzellen vermehrt.	Beg. parenchym. Degen.	Starke parench. Degen. Viele P.B. in Glomeruli und Harnkan.	—
Stark ausgedehnte Blutung.	Kleine Nekroseherde.	Fibrin nur intravaskulär.	Ungeheure Massen von P.B. auch in den reg. L.drüsen.	—	Endothelprolif. Follikelsternzellen vermehrt. Viele P.B. in Pulpa und Follikeln.	Leberz. geschwellt. Beg. parenchym. Deg. P.B. in Kapill. u. Venen.	Ac. parench. Degen.	P.B. in den kleinen Knochenmarksvenen
Sehr starke Blutung.	Vorgeschr. Nekrose.	Alle Gefäße thrombosiert.	In der Drüsenperipherie viele P.B. Im Zentrum nicht mehr nachweisbar.	Eiterige Entzündung in Larynx und Trachea.	Pulparäume von Detritusmassen überschwemmt. Leukocyten. Homog. Gerinnungen.	—	Starke parenchym. Degen. Glomerulitis.	Herzmuskel degeneriert. Scholliger Zerfall. Seröse Durchtränkung d. Mammagewebes.
Weit vorgeschrittene Nekrose.	Blutungen im nekrot. Gewebe.	Thromben in den Gefäßen der Drüse und Umgebung. Wenig Fibrin außerhalb der Gefäße.	Nur wenige P.B. nachweisbar.	—	Vermehrung der Pulpazellen. Keine P.B.	Sehr starke Parenchymdegeneration mit Lösung der Zellverbände.	Parenchymat. Degen.	Verschmälerung d. Herzmuskelzellen. Verwaschene Querstreifung.
Fast nicht vorhanden.	Vorherrschend.	Gef. durch Fibrin- und Leukocytenthromben verlegt.	P.B. nicht mehr deutlich darstellbar.	Alveolen von Leukocyten erf. Alveolarepithel zusammenhängend abgehoben. Massenhafte P.B.	Vermehrung der Pulpazellen. Keine P.B.	Umschrieb. gr. Leukocytenansammlungen von großen, blasig. Zellen umgeben.	Parenchym wenig verändert.	—
Fast keine r. Blutkörperchen.	Kompakte nekrotische Masse.	Gef. durch Fibrinthromben verlegt.	Wenige P.B. auffindbar.	Hämorrhag. Infarzierung mit Leukocytenrändern. In den Bronchien massenhafte P.B.	Pulpazellen vermehrt.	Lockerung der Trabekel. Schwellung der Zellen.	Starke Blutfüllung der Glomeruli.	Im Myokard kleine Blutungen zwischen den Muskelzellen.
Ausged. Blutung.	Wenig Nekrose.	—	Im periglandulären Gewebe massenhafte P.B. ebenso in den peritrachealen Drüsen.	Alveolen von Leukocyten erfüllt. Wenig Fibrin. Viele P.B.	Stark geschwellte Endothelien. Viele P.B. in den Follikeln.	Follikelartige Bildungen im Glissonschen Gewebe.	Subkapsulär. u. in Kortikalsubst. Blutaustritte. Viele P.B. in den Glomeruli.	P.B. in den Nervensträngen d. Plexus brachialis. Leukocytenthromben und Schwärme von P.B. zw. d. Muskeltrabekeln d. Herzens.
—	Keine Nekrosen.	—	Massenhafte P.B.	Zellig-fibrinöses Exsudat in den Alveolen. Alveolarepithel zusammenhängend abgehoben. Sehr viele P.B.	Lacunen blutreich. Endothel vermehrt. Wenige P.B.	Stellenweiser Parenchymzerfall.	Schwellung und Zerfall von Harnkanälchenepithel.	Kleine Blutaustritte im Myokard.
Keine.	Keine.	Keine.	Ungeheure Schwärme von P.B. in den Sinusräumen.	—	Enorme Endothelwucherung. Sehr viele P.B.	Follikelartige Bildungen im Glissonschen Gewebe.	Schwere parenchym. Degeneration. Glomeruli von P.B. überschwemmt.	—

Fall Nr.	Individuum	Alter	Krankheitsdauer	Temperaturmaximum	Makroskopischer Befund an den Lymphdrüsen	Makroskopischer Befund an den Respirationsorganen	Milz	Parenchymatöse Organe	Sonstige Befunde	Zellpr rati
X.	M.	40	7 Tage	39,4	R. cervikale L.dr. leicht geschwellt.	Oedem d. l. U.l. Hepatisation d. unt. Teiles d. r. U.l.	15,5 : 8,5, schlaffe Pulpa.	Leber leicht geschwellt, blaß.	Blutaustritte im Magen.	Gro „Bl zell
XI.	M.	23	6 Tage	38,5	Prim. hämorrhag. Bubo der r. äuß. u. inneren Inguinaldrüsen. Bubo 2. Ordn. d. l. Iliacaldr. Sekundär. Bubo der l. Inguinal- u. Iliacaldr.	Lungen überall lufthaltig.	15,0 : 9,0, Pulpa dunkel, weich, vorquelleud.	In der Leber subkapsuläre und intraparenchymatöse Blutungen.	Subperitoneale Blutungen. Blutungen in Magenschleimhaut und Nierenbecken.	L. Ing drüs. große senze Gewuc Endot
XII.	M.	20	8 Tage	39,5	Prim. Bubo d. l. Inguinaldr. Bubo 2. Ordn. d. l. Iliacaldr. Beginnender sekund. Bubo d. r. Inguinal- u. Iliacaldrüsen.	Oedem der Unterlappen.	13,0 : 8,5.	Leberparenchym sehr brüchig.	Subepikardiale Blutaustritte. Beginnende Fäulniserscheinungen.	Viele senzel auch perigla lären we
XIII.	W.	ca. 25	?	41,0	Prim. Bubo der l. äuß. u. inn. Inguinaldrüsen. Bubo 2. Ordnung der Iliacal- u. Retroperitonealdrüsen. Beginnender sekundärer Bubo der r. Inguinaldrüsen.	Lungen ganz lufthaltig.	17,0 : 12,0, vorqu. weiche, geschw. Pulpa.	—	Adipositas cordis. Aeltere Narben i. d. Nieren. Blutungen i. d. Magenschleimhaut.	Kei
XIV.	M.	16	?	40,6	Lymphdrüsen nicht verändert.	Chron. indurat. Pneumonie d. r. O.l. mit multiplen bronchiektatischen Kavernen. Eiterige Bronchitis.	25,0 : 13,0, Pulpa schmierig, embolisch. anäm. Infarkt.	Ausgedehnte parenchym. u. hämorrhag. Nephritis.	Verruköse Endokarditis d. Mitralis. Eiterige Leptomeningitis.	—
XV.	M.	50	4 Tage	39,4	Solitärer Bubo der l. Axillardrüsen mit Hämorrhagieen.	Im r. O.l. kleine milzartige Infiltrationsherde. Umschriebene frische Pleuritis.	27,0 : 14,0, sehr derb, schokoladenbraun, Melanose.	Leber geschwellt, derb, schieferig. Amyloiddegen. der Nieren.	Inveterierte Malaria.	—
XVI.	W.	8	?	41,4	Prim. Bubo d. linken Inguinaldrüsen. Bubo 2. Ordn. der Iliacal- u. Retroperitonealdrüsen.	Lungen überall lufthaltig. Diffuse Bronchitis.	16,0 : 8,5, schmierig-weiche Pulpa.	—	Beginnende fibrinöse Peritonitis üb. d. l. Iliacaldrüsen.	Vereinz End thelie

braun gefärbte und oft mit einer dicken Schmutzkruste überzogene Körper der Hindus niederer Kasten — und solche kommen bei dem Spitalsmaterial größtenteils in Betracht — wimmelt infolge der geringen Bekleidung, der Unreinlichkeit und der sonstigen Lebensgewohnheiten dieser Eingeborenen schon normalerweise von zahllosen kleinen Schrunden, Rissen, Stichen, Kratzeffekten, so daß die Annahme, durch welchen dieser vielen kleinen Substanzverluste die Pestbakterien eingedrungen sind, immer eine sehr problematische bleiben muß. Vielleicht trägt

Mikroskopischer Befund an den Lymphdrüsen				Mikroskopischer Befund an den Respirationsorganen	Milz	Leber	Niere	Sonstige mikroskopische Befunde
Blutung	Nekrose	Gerinnungen	Bakterien					
Keine.	Keine.	Klumpige homogene Gerinnungen. Kein Fibrin.	Wenige P.B.	Alveolen von Leukocyten ausgefüllt. Spärliche Fibrinpfröpfe. Massenhafte P.B.	—	—	—	—
R. Inguinaldrüse fast ganz durch Blutungen zerstört. L. Inguinaldrüse umschriebene Hämorrhagieen.	Ausged. Nekrose rechts.	Keine.	Rechts P.B. nicht mehr nachweisbar, links P.B. sehr zahlreich auch intracellulär.	—	Endothelien sehr vermehrt.	Follikelartige Lymphocytenansammlungen im Glissonschen Gewebe.	Starke parenchym. Degeneration. Ueberschwemmung mit P.B.	—
Sehr ausgedehnte Blutung.	Ziemlich verbreitet.	Nur in Gefäßen.	Massenhafte P.B. Spärlich auch intracellulär.	—	—	—	—	—
Inselförmig.	Sehr ausgebreitet.	Gef. der l. Inguinaldrüsen thrombosiert.	Sehr viele P.B. in den l. Inguinaldrüsen und Umgebung.	—	Endothelwucherung Zahlr. P.B. in den Pulparäumen.	—	Ältere herdförm. Schrumpfungen. Nekrose in Harnkan. Viele P.B.	—
—	—	—	—	Zirkulär abgehobene Epithelien. Leukocyteninfiltration. Vorgeschr. Organisation. Eiterige Bronchitis und Peribronchitis. Viele P.B.	Wucherung der Endothelien Wenige P.B.	—	Ausged. Blutungen in Glomeruli und Harnkan. Nekrose. Glomerulitis. Viele P.B.	P.B. im Eiter der Meningen.
—	—	—	—	Zellig-seröses Exsudat. Massenhafte P.B.	Indurirt und von Pigment durchsetzt.	Cirrhotisch. Massenhaft pigmentierte Endothelien.	Amyloiddegeneration der Glomeruli-schlingen.	—
Ausgebreitete Blutungen.	Sternförmige Nekroseherde.	Leukocytenthromben in den Gefäßen.	Viele P.B. in netzartigen Zügen.	—	Polygon. Follikelsternzellen vermehrt. Endothelien gewuchert. Wenige P.B.	—	Parenchymatöse Degeneration.	—

auch die auf allen Straßen zu beobachtende Gewohnheit der Hindus das Nasen-, Mund-, Rachen- und Bronchialsekret aus rituellen Gründen nicht auf die Erde zu entleeren (Taschentücher existieren natürlich nicht), sondern in die Hand zu spucken und diese dann an der Hinterseite des fast immer nackten Oberschenkels abzuwischen, oftmals dazu bei, die Infektion an dieser Körperstelle zu veranlassen, denn da die Pestbakterien nach den übereinstimmenden Angaben aller Untersucher vollkommen lufttrocken werden können, ohne ihre Vegetationsfähigkeit und ihre

Virulenz einzubüßen, so werden sie natürlich tausendfältige Gelegenheit haben, mit dem Staub in die oberen Digestions- und Respirationswege zu gelangen und in deren Sekret überzugehen. Tatsächlich habe ich auch bei dem überaus großen Krankenmaterial, welches ich während meines Aufenthaltes in Bombay in den verschiedenen Pestspitälern sehen konnte, nur verhältnismäßig sehr selten Gelegenheit gehabt, wirklich primäre Pestaffektionen der Haut zu beobachten.

Ein besonders eklatanter Fall möge hier kurz Erwähnung finden. Ein etwa 30jähriger Mann (Brahmine) wurde in bewußtlosem Zustande in das Jamset-Jeejeebhoi-Hospital aufgenommen und später in das Arthur-Road-Spital eingeschafft. Der ihn begleitende Bruder gab an, daß der Mann während des Schlafes von einer Ratte an der rechten

Fig. 1.
Pestnekrose in der Haut der rechten Schläfe.

Schläfe gebissen worden sei, bald darauf unter heftigen Schmerzen erkrankt und in Bewußtlosigkeit verfallen sei.

Die rechte Kopfseite war unförmlich geschwellt, bläulichrot verfärbt und besonders die Lider so stark gedunsen, daß vom rechten Auge nichts mehr zu sehen war. Im Verlauf der nächsten Tage bildet sich an der rechten Schläfe zuerst ein etwa halbhaselnußgroßes Bläschen mit getrübtem Inhalt, dann ein zackiger Substanzverlust der Haut aus, welcher sowohl in der Fläche wie in der Tiefe mit unheimlicher Schnelligkeit trotz Kauterisation und Anwendung antiseptischer Umschläge um sich griff (vgl. Figur).

Ein großer Teil der Haut der Stirne, des behaarten Kopfes der Schläfe und der Wange wurde brandig in bräunlichen Fetzen abgestoßen. Nach 3 Tagen wurde der Bulbus phthisisch, auch der Knochen

des Stirn-, Schläfen- und Oberkieferbeines wurde zum Teil nach Verlust seines Periostes von der Nekrose ergriffen. Die rechtsseitigen cervikalen und mandibularen Lymphdrüsen erschienen bei der Abtastung in der teigigen Ödemgeschwulst vergrößert, am 4. Tage waren Pestbazillen im Blute nachweisbar und am 5. Tage erlag der Patient in kontinuierlich hohem Fieber, ohne das Bewußtsein wieder erlangt zu haben. Die Erlaubnis zur Obduktion konnte bei der hohen Kaste des Verstorbenen leider nicht erwirkt werden. Es war dies einer der wenigen einwandfreien Fälle von primärer Pestaffektion der Haut, die ich sehen konnte, bei dem auch die Ätiologie (Rattenbiß) besonders klar war.

Kehren wir zu unseren Obduktionsfällen zurück, so ergibt sich folgende Zusammenstellung. Es waren befallen von Bubonenbildungen:

8 mal die Inguinallymphdrüsen einer Seite und zwar immer mit sekundärer Mitbeteiligung der Iliacaldrüsen derselben Seite (primärer Bubo zweiter Ordnung nach der Nomenklatur der österreichischen Kommission, Albrecht-Ghon);

2 mal die beiderseitigen Inguinallymphdrüsen, davon einmal die Lymphdrüsen der anderen Seite deutlich sekundär (sekundärer Bubo nach Albrecht-Ghon);

2 mal die Axillardrüsen;

1 mal die Cervikaldrüsen;

1 mal die Mandibulardrüsen;

1 mal die Pektoraldrüsen;

1 mal wurden trotz eifrigen Suchens die Lymphdrüsen des ganzen Körpers frei befunden.

Stellen wir diesen Lymphdrüsenbefunden gleich die Fälle von positiven Befunden in den Lungen gegenüber, so ergibt sich

2 mal Hepatisation eines ganzen Lappens;

1 mal Karnifikation mit Bildung multipler bronchiektatischer Kavernen (Fall XIV);

1 mal multiple abszedierende Pestherde mit stellenweisem Konfluieren.

3 mal umschriebene, hämorrhagische, splenisierte, lobuläre Herde;

1 mal starkes Ödem der Unterlappen;

außerdem findet sich 6 mal schleimig-eiterige Bronchitis notiert. —

Was zunächst die Bubonen betrifft, so fanden sich dieselben wie immer angegeben wird, am häufigsten (im ganzen 10 mal) in den Inguinallymphdrüsen lokalisiert. Die von den Eingeborenen fast immer unbekleidet getragenen Unterextremitäten bieten natürlich am häufigsten und am leichtesten Gelegenheit zu einer Invasion der Pesterreger, die dann auf ihrer ersten größeren Etappe in der Schenkelbeuge in den In-

guinaldrüsen zunächst sistiert werden und hier die ersten Entzündungserscheinungen hervorrufen. Ich möchte bei dieser Gelegenheit erwähnen, daß ich die Angaben von Aoyama (l. c.), daß weitaus häufiger die inneren als die äußeren Inguinaldrüsen befallen würden, weil erstere ihr Wurzelgebiet an den Unterextremitäten, letztere hauptsächlich an den äußeren Genitalien hätten, nicht ganz bestätigen kann. Es fanden sich fast immer auch die äußeren Inguinaldrüsen und zwar häufig stärker als die inneren befallen. Ganz gewöhnlich war es ja überhaupt nicht zu einer Lokalisation des Prozesses in den primär affizierten Drüsen gekommen; in allen Fällen von primärem Inguinalbubo zeigten sich die iliacalen, manchmal auch die lumbalen und retroperitonealen Drüsen in Mitleidenschaft gezogen; ja in mehreren Fällen, in denen die Schwellung der Inguinaldrüsen nur Haselnußgröße erreichte, erwiesen sich die Iliacaldrüsen zu dattelgroßen, ja zu hühnereigroßen Paketen geschwellt. Es findet eben offenbar bei der raschen Vermehrung der Pestbazillen im Körper sehr rasch ein Transport in die meisten zu einem Wurzelgebiet gehörenden Drüsen statt.

Das makroskopische Aussehen der Bubonen schwankt je nach dem Alter, der Intensität des Prozesses und dem Widerstande, welchen der Organismus der Invasion der Bakterien entgegenzusetzen vermag von einer leichten grauroten markigen Schwellung bis zur enormen Vergrößerung mit ausgedehnter hämorrhagischer Gewebszertrümmerung oder sehr ausgebreiteter Nekrose, wodurch jene feste, grauweise, nahezu käseartige Beschaffenheit resultiert, welche den nekrotischen Bubo auszeichnet. Häufig sind Hämorrhagieen und Nekrosen fleckweise nebeneinander angeordnet und hierdurch kommt das für den Pestbubo so ungemein charakteristische buntscheckige Aussehen zustande. Ich glaube, daß besser als alle Beschreibungen gute Abbildungen eine richtige Vorstellung von dem makroskopischen Verhalten des Pestbubos demjenigen zu geben vermögen, der den Prozeß nicht aus eigener Anschauung kennt (vgl. Taf. I u. II Fig. 1—7).

In vielen Fällen wird von der Eiterung, noch häufiger von der Hämorrhagie die Kapsel der Lymphdrüsen durchbrochen und das die Bubonen anfänglich umgebende wasserklare, schwappende Ödem (ähnlich wie beim Anthraxkarbunkel) wird trübe, eiterig oder von dunklen Blutungen durchsetzt. Letztere können namentlich in der Umgebung der iliacalen Lymphdrüsen große Strecken unterwühlen und unter serösen Häuten (Peritoneum) oder unter der Intima von Gefäßen, die im betroffenen Gebiete liegen, zum Vorschein kommen (Taf. II Fig. 5 u. 6).

Man hat schon öfter mit Recht auf die große Ähnlichkeit hingewiesen, welche die pestösen Bubonen mit dem Verhalten der mesenterialen (und retroperitonealen) Lymphdrüsen beim Typhus zeigen und tatsächlich ist diese Ähnlichkeit bisweilen eine geradezu frappante und, wie unsere Befunde lehren, nicht nur in makroskopischer Beziehung,

sondern namentlich auch im Hinblick auf die feineren histologischen Vorgänge, die sich in den Lymphdrüsen bei beiden Erkrankungen abspielen. Hier wie dort haben wir die Schwellung und Erweichung, die Neigung zu Eiterung und Blutung und zu regressiven Metamorphosen.

Das histologische Bild des Bubos wird in erster Linie von der Zahl und wohl auch von der Virulenz der importierten Bakterien beeinflußt. Letzterer Faktor dürfte zwar im allgemeinen eine untergeordnete Rolle spielen, da man wohl annehmen kann, daß zur Zeit einer großen Pestepidemie die durchschnittliche Virulenz der Bakterien eine ziemlich gleichmäßig heftige ist.

Wir können die durch die Pestinfektion in den Lymphdrüsen zunächst hervorgerufenen Vorgänge einteilen in exsudative und in zelluläre. Das Exsudat ist zunächst ein seröses; eine stark eiweißhaltige Flüssigkeit durchsetzt die Sinusräume, besonders die Randsinus, wohl auch die Kapsel und das umgebende Gewebe und ist an diesen Stellen im gefärbten Schnittpräparat in Form von großen homogenen, oft von Vakuolen durchsetzten oder an den Rändern festonartig ausgezackten Klumpen und Schollen erkennbar, denen wir bei der Durchsicht von Präparaten besonders jüngerer Bubonen so häufig begegnet sind (Taf. VI Fig. 17). Oft drängt sich diese Exsudatmasse auch zwischen die Zellen als eine netzartig angeordnete Substanz ein. Sie ist der Fibrinreaktion im allgemeinen nicht zugänglich, wenn auch bei Ausführung derselben gelegentlich einzelne kleinere Partikelchen leicht blau gefärbt scheinen. Kommt es aber dann gleichzeitig zu einem Zerfall von Zellen, so kann ein sehr ausgebreiteter Faserstoffniederschlag sich innerhalb des Drüsengewebes etablieren und einen dichten Filz zwischen den absterbenden Zellen darstellen, wiederum ein Vorgang, den man nicht selten auch in der typhösen Lymphdrüse zu Gesicht bekommt (Taf. VII Fig. 18). Übrigens scheint dieses Vorkommnis wenigstens in größerer Ausbreitung nicht allzu häufig zu sein. Weit öfter dagegen kommt es zu sehr ausgedehnten Fibringerinnungen innerhalb der Blutgefäße sowohl der affizierten Drüse selbst als ihrer Kapsel und des umgebenden Gewebes. Gewöhnlich zu einer Zeit, wo das Gewebe schon auf größere Strecken hin abgestorben ist, lassen sich dann in den Gefäßbahnen ganze Zöpfe von Fibrin neben mehr oder weniger Leukocyten sichtbar machen (Taf. VIII Fig. 19). Offenbar sind diese intravaskulären ausgedehnten Gerinnungen neben der Giftwirkung der Bakterien die Hauptursache der umfänglichen Absterbevorgänge in den Bubonen. Oftmals sieht man als Anfangsstadien solcher Thrombosierungen zierliche Fibrinsternchen der inneren Gefäßwand aufsitzen.

Ein besonderes Interesse beanspruchen die zellulären Vorgänge, welche sich in den vom Pestvirus infizierten Lymphdrüsen abspielen. Die Einfachheit halber habe ich in der Tabelle das Wort „Blasenzellen“

gebraucht, ohne demselben irgendwelche Berechtigung zusprechen zu wollen. Es finden sich nämlich, wie wir in den oben genauer niedergelegten Befunden gesehen haben, besonders in denjenigen Fällen, in denen der Prozeß langsamer verläuft, die Sinusräume erfüllt von großen, blasigen, gewöhnlich kuglig runden oder bei Massenansammlungen sich gegenseitig etwas abplattenden, sehr protoplasmareichen Zellen, deren Leiber sich mit Eosin lebhaft tingieren und deren Kerne (oftmals sind zwei oder drei Kerne nachweisbar) dunkel granuliert sind und ein ziemlich dichtes Gefüge aufweisen (Taf. VI Fig. 16 u. 17). Die Plasmaleiber dieser Zellen können von Vakuolen durchsetzt sein, manchmal förmliche Schaumstrukturen zeigen oder sie sind mit Detritusmassen aller Art, mit Kerntrümmern, ganzen Leukocyten oder, wenn sie in der Nähe von Blutungen liegen, auch von roten Blutkörperchen erfüllt. Unter Umständen können sie auch Pestbazillen und zwar in sehr großer Zahl inkorporieren (z. B. Fall XI) und zwar sind dies die einzigen Zellen, die ich überhaupt bazillenhaltig gefunden habe. Nicht ein einziges Mal fand ich bei der Durchsicht von vielen Hunderten von Präparaten einen Pestbazillus im Zelleib eines Leukocyten oder einer fixen Gewebszelle, sondern wenn intrazelluläre Exemplare auffindbar waren, stets nur in solchen Blasenzellen. Es ist unzweifelhaft, daß wir es hier mit phagocytär wirkenden Elementen zu tun haben; weniger klar ist ihre Abstammung. Vielleicht liegt die Annahme am nächsten, daß sie Abkömmlinge der sog. großen Lymphocyten darstellen; jedenfalls wird man sie am besten wegen ihrer augenscheinlichen Fähigkeit ihren Plasmaleib nach Bedarf auszudehnen und zusammenzuziehen mit dem v. Recklinghausen'schen Ausdruck als „kontraktile Zellen" bezeichnen. Sie sind jedenfalls identisch mit jenen Elementen, welche wir auch in anderen Organen nach Gewebszerstörungen und nach Blutungen, ganz besonders im Zentralnervensystem antreffen.

Ein zweiter Typus von Zellen, welche unter Umständen sehr vermehrt auftreten können, unterscheidet sich sofort in seiner Konfiguration und seiner Kernstruktur von dem eben beschriebenen. Es sind große polygonale, öfter noch spindel- und rautenförmige Zellen mit lang ausgezogenen, gelegentlich gegabelten Ausläufern und hellen bläschenförmigen Kernen mit zartem Kerngerüst und kleinen Nucleolen. Sie leiten sich offenbar von den präexistenten endothelialen Belagelementen des Reticulums ab und sind augenscheinlich identisch mit den gleichen oder doch sehr ähnlichen Formen, welche in der Milz vorkommen.

Es ist wohl möglich, daß auch diese Zellen phagocytär wirken können („Makrophagen" Metschnikoff's), jedenfalls habe ich sie niemals pestbazillenhaltig gefunden.

Es erübrigt noch ein paar Bemerkungen über die in den Bubonen auftretenden Leukocyten zu machen. Wir haben bei der Durchsicht der einzelnen Fälle gefunden, daß die Ansammlung von Eiterkörperchen in der Drüse und in deren weiter Umgebung in vielen Fällen eine außer-

ordentlich starke sein kann, so bedeutend, daß das übrige Gewebe ganz eingeschmolzen wird und kleinere und größere Eiterherde, Abszesse entstehen, die ja auch makroskopisch sehr häufig das Bild geradezu beherrschen. Man hat öfter behauptet, daß starke Eiterung im Bubo immer ein Zeichen von Mischinfektion mit anderen pathogenen Keimen, speziell mit Staphylokokken oder Streptokokken sei. Dieser Anschauung kann ich durchaus nicht beipflichten. Der Pesterreger ist nach meinen Erfahrungen imstande, exquisit eitererregend zu wirken, er braucht dazu keine Bundesgenossen und ganz gewöhnlich kann man in vollkommen vereiterten (*aber geschlossenen*) Bubonen ausschließlich Pestbazillen nachweisen. Wir haben gesehen, daß auch in anderen Organen, z. B. Lunge, Leber durch Pestbazillen auf embolischem Wege Herde entstehen können, welche sich makroskopisch und mikroskopisch in nichts von den Abszessen unterscheiden, welche bei Staphylokokken- oder Streptokokkenpyämieen zur Beobachtung kommen. Wenn natürlich vereiterte Bubonen nach außen durch die Haut hindurchbrechen, so findet man sie sehr bald mit anderen Mikroorganismen und speziell mit Eiterpilzen verunreinigt und es können auf diese Weise sehr umfängliche Exfoliationen entstehen; so habe ich z. B. nach Vereiterung der Inguinaldrüsen wiederholt bis zu faustgroße offene Kavernen auftreten sehen, in deren Grund die Muskeln, Gefäße und Nerven wie sauber präpariert lagen; alles Fett, Binde- und Drüsengewebe war durch die Eiterung abgestoßen worden. In diesem Sinne ist auch die früher öfter aufgestellte Behauptung, daß das Auftreten von Eiterung bei den Bubonen als ein günstiges Omen aufzufassen sei, gewissermaßen richtig. Wenn der Kranke überhaupt den Durchbruch *nach außen* und die spontane Entleerung des Inhaltes erlebt, dann ist er eben über die fatalste Periode der Krankheit bereits hinüber und der Ausgang in Genesung ist dann nicht mehr ganz unwahrscheinlich.

Zwei Vorgänge verleihen dem Pestbubo vor allem, wie schon erwähnt, sein makroskopisch charakteristisches Aussehen: die *Nekrose* und die *Blutung*. Beide zusammen sind wohl als der Ausdruck und die Folge der Gewebsschädigung durch die ausgebreiteten Gefäßverlagerungen aufzufassen, einer richtigen *Infarktbildung*, die je nach der Lagerung der Verhältnisse bald mehr dem Bilde des anämischen, bald mehr des hämorrhagischen Infarktes zuneigen kann, oder es sind beide Formen nebeneinander vertreten. Aus der Infarktwirkung und der durch sie hervorgerufenen Gewebskoagulation erklärt sich auch die feste, käseähnliche Beschaffenheit, welche die nekrotischen Herde makroskopisch aufweisen (vgl. z. B. Fig. 7 auf Taf. VII). Mikroskopisch sehen wir in den Nekrosebezirken bzw. an ihren Rändern alle diejenigen oftmals beschriebenen Vorgänge wiederkehren, welche sich auch sonst bei der Gewebsmortifikation abspielen, besonders die Vorgänge der Karyorrhexis und Karyolysis. Wie bei dem gewöhnlichen Infarkt pflegt auch bei dem

nekrotischen Pestbubo die Blutung über die Grenze des infarzierten Gebietes hinauszureichen. Ihre Extensität und Intensität gibt gleichzeitig einen Anhaltspunkt für den Grad der Schädigung, welche die Gefäßwandungen erlitten haben. Alle bei Pest auftretenden Blutungen dürften wohl auf eine deletäre Einwirkung der Pestbakterien und deren giftiger Stoffwechselprodukte zu erklären sein nicht nur in den Lymphdrüsen, sondern auch in den übrigen Organen.

Von großem Interesse ist das Verhalten der Pestbazillen in den Lymphdrüsen. Wir begegnen hier ganz auffallenden Differenzen in den Befunden, besonders in quantitativer Hinsicht. Es kamen Fälle von primären Bubonen zur Beobachtung, in denen es nicht gelang, einen einzigen Pestbazillus mikroskopisch einwandsfrei nachzuweisen, während andrerseits in vielen Fällen diese Mikroorganismen sich in solch ungeheuren Schwärmen in den Lymphdrüsen angesammelt hatten, daß nach Ausführung von Bakterienfärbungen schon makroskopisch oder doch bei Anwendung ganz schwacher Lupenvergrößerungen die Zooglöen in Form unregelmäßiger, großer Flecke oder bandförmiger Einlagerungen sichtbar waren.

Im allgemeinen wird man sagen dürfen, daß wohl bei keiner Infektionskrankheit die ursächlichen Erreger in solchen Massen im Organismus sich anhäufen, als die Pestbazillen unter Umständen in den Bubonen; ja die mißfarbigen oder grauen Pfröpfe, welche sich von deren Schnittfläche abstreifen lassen, bestehen manchmal ausschließlich aus Pestbazillen. Damit steht scheinbar die früher öfters gemachte Angabe im Widerspruch, daß die Pesterreger innerhalb des Gewebes nur schwer nachweisbar seien, sowie die mannigfaltigen Vorschläge zu deren besserer Sichtbarmachung. Diese Angabe ist dahin richtig zu stellen, daß es allerdings mitunter nur sehr schwer oder gar nicht gelingt, die Pestbazillen im Gewebe bakterioskopisch nachzuweisen, nämlich immer dann, wenn die Absterbevorgänge im Bubo bereits eingesetzt haben oder gar weiter vorgeschritten sind. Wenn es sich dagegen um ein Gewebe handelt, dessen Zellen noch deutlich färbbar sind, dann gelingt es (gute histologische Konservierung natürlich vorausgesetzt) auch mit Leichtigkeit, die Pestbakterien darin darzustellen. Auf die Art der Färbung und auf die Auswahl der betreffenden Farbstoffe kommt es dabei gar nicht so sehr an; es wird dies Sache der Übung und des Geschmackes sein. In der noch nicht nekrotischen und gut konservierten Lymphdrüse können die Pestbakterien ebenso wie in jedem anderen Gewebe, in welchem sie sich befinden, mit jeder stark färbenden alkalischen Anilinfarbe leicht und sicher nachgewiesen werden und es ist ziemlich gleichgültig, ob man sich hierzu des von vielen Seiten ganz besonders empfohlenen polychromen Methylenblaues nach Unna oder des Karbolthionins oder des gewöhnlichen alkalischen Methylenblaues bedient.

Anders dagegen verhält es sich mit der nekrobiotischen Substanz der Lymphdrüsen, denn auch die darin enthaltenen Pestbakterien fangen frühzeitig an, ihre Färbbarkeit einzubüßen. Zunächst verquellen sie dabei etwas, werden plumper und dicker und das für gewöhnlich schon schwer färbbare Mittelstück des Bakterienleibes nimmt nun überhaupt keine Farbe mehr an, ein Verhalten, welches bekanntlich den Mitentdecker des Pestbazillus Kitasato sowie später Aoyama veranlaßt hat, von „Mikrokokken" zu sprechen, welche sich häufig im Gewebe der Drüsen bei Pest finden sollen. Besonders deutlich treten diese vermeintlichen „Mikrokokkenformen" auch bei Anfertigung gewöhnlicher Deckglasausstrichpräparate hervor. Auch in unseren Fällen waren sie häufig sichtbar. Es sind dies, wie übrigens schon die Wiener Forscher ausdrücklich betont haben, nichts anderes als Degenerationsformen ursprünglich sehr wohl färbbarer Pestbakterien. Damit dürfte wohl die Fabel von der schweren Färbbarkeit der Pestbazillen im Gewebe definitiv widerlegt sein. Ich bewahre jetzt noch ein reiches Material von Lymphdrüsen und von anderen Organen teils in Alkohol, teils in Paraffin eingeschlossen auf, in welchen z. B. in den Kursen die Bakterien jederzeit mit Leichtigkeit und in ihrer typischen Gestalt und Anordnung nachgewiesen werden.

In zweiter Linie interessiert in dem von Pest infizierten Körper das Verhalten der Lungen. Wir haben bereits oben gesehen, daß dieselben auch in einem größeren Teil unserer Fälle der Sitz schon makroskopisch deutlich sichtbarer Veränderungen waren. Zunächst etabliert sich in dem Bronchialbaum eine von oben nach abwärts bis in die feinsten Verzweigungen hinabsteigende Entzündung schleimig-eiterigen bzw. katarrhalisch-eiterigen Charakters. Daß dieselbe wenigstens in sehr vielen Fällen auch bei reiner Bubonenpest durch Pestbazillen hervorgerufen ist, beweisen einmal die Untersuchungen der ausgeworfenen Sputumtröpfchen, in welchen man ganz gewöhnlich massenhafte und ausschließliche Pestbakterien findet und noch mehr die Schnittpräparate von solchen Lungen, die im übrigen ziemlich intakt sein können.[1]) Wie z. B. auf Taf. XIII Fig. 27 dargestellt ist, befinden sich zwischen den desquamierten Epithelien und den Eiterkörperchen ganze Schwärme von Pestbazillen eingelagert und man kann sich danach leicht eine Vorstellung machen, welche ungeheure Massen von Pesterregern ein solcher Patient, der in seinem Fieberdelirium fortwährend einen wahren Sprühregen von Sputumtröpfchen um sich verbreitet, auszuwerfen imstande ist und welche Gefahr ein derartiger Kranker für seine Umgebung darstellt.

---

[1]) Auf dieses Verhalten hat neuerdings wieder Schottelius aufmerksam gemacht. (Über die Eintrittspforten bei der Pestinfektion, Wiener med. Wochenschr. Nr. 39 1903.)

Kommt es zu wirklichen entzündlichen Infiltrationsherden in den Lungen, so sind natürlich auch die Bronchien und deren Wandungen in hervorragender Weise mitbeteiligt, ja es kann, wie wir in dem einen Fall (XIV) gesehen haben, von ihnen aus zur Bildung richtiger bronchiektatischer Einschmelzungsherde kommen, welche makroskopisch (Taf. IV Fig. 12) große Ähnlichkeit mit tuberkulösen bronchiektatischen Kavernen aufweisen. Es entstehen buchtige, mit dem Bronchialbaum kommunizierende Herde, die mit dickem gelben Eiter erfüllt sind und in deren Wandungen sich ungeheure Mengen von Pestbakterien nachweisen lassen.

Die durch die Pesterreger hervorgebrachten Entzündungsherde in den Lungen werden wir am zweckmäßigsten in drei Gruppen teilen:

1. die hämatogen entstandenen embolischen Pestherde,
2. die konfluierend lobulären oder auch lobulär auftretenden Hepatisationen und
3. die meist insulär auftretenden kleineren Splenisationsherde.

Die erste Form ist natürlich den embolischen Pestabszessen an die Seite zu stellen, die auch in anderen Organen (z. B. Leber) auftreten können. Daß die Lunge in erster Linie dazu disponiert ist, erklärt sich aus der Leichtigkeit des Vorkommens von thrombophlebitischen Prozessen in der nächsten Umgebung der befallenen Lymphdrüsen und der Leichtigkeit der Verschleppung kleiner infizierter Pfröpfe nach den Lungen (Taf. III Fig. 10). Die rundliche Form, die unregelmäßige Dissemination im Lungengewebe und die beschränkte Größe der Herde lassen schon auf den ersten Blick den Entstehungsmodus deutlich erkennen. Die Farbe der Herde ist keine saftig gelbe wie bei den gewöhnlichen, z. B. pyämischen Abszessen, sondern eine mehr blasse, weißlichgelbe, ihre Konsistenz eine festere, nahezu käsige. Dieses Verhalten und der Umstand, daß sich die Herde fast überall von einer dunklen, hämorrhagischen Zone umgeben zeigen, verleihen ihnen die größte Ähnlichkeit mit Rotzknoten, wie man sie z. B. in den Lungen rotziger Pferde bisweilen sieht. An den scharfen Rändern der Lappen konfluieren die Knoten zu größeren, sehr hellen Infiltrationsbezirken, die wiederum stark an das Bild der Tuberkulose erinnern (Taf. III Fig. 11). Natürlich fehlt über den Herden, da wo dieselben an die Pleura heranreichen, niemals ein frischer Fibrinschleier.

Die zweite Form, welche ihren Ausgang sicher von der inneren Lungenoberfläche her nimmt, kann offenbar in verschiedener Extensität auftreten; wir haben sowohl lobäre wie auch bedeutend kleinere Hepatisationsherde gefunden. Eigentümlich ist denselben das durch die Blutungen und die eiterig-zellige Infiltration hervorgebrachte buntfleckige Aussehen, welches förmlich das Bild der Bubonen wiederholt (Taf. II Fig. 8, Taf. III Fig. 9).

Bei der mikroskopischen Untersuchung begegnen wir einem vorwiegend zelligen Exsudat; die Alveolen sind dicht von Leukocyten ausgefüllt. Fibrin findet sich in größerer Menge meist nur in der Umgebung der Gefäße, hier aber in dichten Pfröpfen mit reichlichen Interalveolarbrücken.

Ein eigentümliches Verhalten weisen die Alveolarepithelien auf, worauf in neuerer Zeit auch Marchand (l. c.) kurz hingewiesen hat. Sie sind nämlich nicht regellos abgestoßen, blasig verquollen und ins Innere des Exsudates verlagert, sondern sie erweisen sich im Zusammenhang als geschwellte Zellhäute von ihrer Unterlage abgehoben, so daß auf dem Durchschnitt kranzförmige Bildungen entstehen, welche den Alveolarinhalt umschließen (Taf. XII Fig. 26, Taf. XIV Fig. 28). In einem Falle (XIV) erwies sich das Exsudat bereits in vorgeschrittener Organisation, doch waren hier neben den Pestbazillen auch Pneumoniediplokokken nachweisbar, so daß die Hepatisation ursprünglich vielleicht nur durch diese hervorgebracht war und wir eine krupöse, sekundär durch Pestbazillen infizierte Pneumonie vor uns haben. Man konnte in diesem Falle auf das schönste das Einwachsen der jungen Fibroblastensprossen vom adventitiellen Bindegewebe her in die Epithelkränze sehen.

In allen Fällen von Pestinfektion der Lungen waren auch die Pestbazillen in diesem Organ und zwar in unendlich großen Mengen auffindbar, so zwar, daß sie auf große Strecken hin quantitativ einen ganz wesentlichen Teil der Alveolarausfüllungsmasse ausmachen (Taf. XII Fig. 25 und 26) und schon mit schwachen Vergrößerungen bei entsprechender Färbung ähnlich wie in den Bubonen als dunkle, verzweigte Flecke erkannt werden können.

Die erwähnte dritte Form, die insulären Splenisationsherde stellen sich wohl als primäre umschriebene Blutungen dar, in deren Umgebung sich Entzündungsvorgänge etablieren. Sie können wohl in die eben besprochene zweite Form, die Hepatisationen übergehen.

Von großer Wichtigkeit ist die Frage nach der Art der pestösen Lungeninfektion, d. h. ob dieselbe als eine primäre oder als eine sekundäre aufzufassen ist.

Ich glaube, daß viele Autoren das Vorkommen einer primären Pestpneumonie als ein viel häufigeres Vorkommnis aufgefaßt haben als dasselbe tatsächlich ist. Klinisch mag manche Pestpneumonie leicht als primär imponieren, weil natürlich die durch sie hervorgebrachten Erscheinungen sich sehr in den Vordergrund drängen. Aber Fälle wie sie z. B. in unserer Serie durch Nr. VIII und Nr. X dargestellt werden, lehren, daß die anatomische Untersuchung manchmal das Vorhandensein einer Lymphdrüsenaffektion bei bestehenden Pestpneumonieen aufdecken kann, die sicher als die primäre Erkrankung des Organismus aufzufassen ist.

Nur in einem Fall (XIV) glückte es weder makroskopisch noch mikroskopisch in den durchsuchten Lymphdrüsen Pestherde aufzufinden, während in der Lunge eine schwere Pestpneumonie (mit Diplokokken) sowie eine sicher durch Pest hervorgebrachte zu Kavernenbildungen führende Peribronchitis vorhanden war. Wie bereits erwähnt, handelt es sich aber hier vielleicht um eine Sekundärinfektion mit Pest bei bestehender Primärinfektion mit Pneumokokken.

Von den übrigen Organen findet sich am konstantesten verändert die Milz. Ganz regelmäßig zeigt sie, wie die in der Tabelle wiederholten Maße[1]) beweisen, eine sehr beträchtliche Schwellung, die durch bestehende Mischinfektion noch vergrößert werden kann (Fall XIV Pneumokokkeninfektion, Fall XV inveterierte Malaria).

Sehen wir von diesen Fällen ab, so zeigt sich auch bei diesem Organ makroskopisch wie mikroskopisch die auffallende Ähnlichkeit der Veränderungen mit den beim Abdominaltyphus beobachteten. Die Pulpa ist weich, schmierig, vorquellend, aber nicht besonders dunkel, graurot bis ziegelrot; die Follikel sind gewöhnlich klein, häufig ganz überdeckt. Als Grund der Pulpahyperplasie erkennt man histologisch hauptsächlich eine enorme Wucherung der endothelialen Pulpaelemente, jener großen, gebogenen, sichelförmigen Zellen, die hauptsächlich bei der frischen Untersuchung deutlich hervortreten, aber auch in Schnittpräparaten das Bild oft beherrschen, wenn auch natürlich ihre charakteristische Form in letzteren nicht so deutlich hervortreten kann. Es ist bekannt, daß diese Zellen bei vielen Infektionskrankheiten, ganz besonders aber beim Typhus in außerordentlicher Vermehrung gefunden werden.

Nicht zu verwechseln sind dieselben mit den ebenfalls großen aber meist sternförmig oder polygonal gestalteten, oftmals mehrkernigen Zellen, welche im Zentrum der Follikel auftreten können. Ihre Abstammung ist wohl nicht ganz klar. Sie treten bekanntlich ganz besonders bei Diphtherie häufig in großer Zahl auf und sind die Ursache der bei dieser Krankheit ganz gewöhnlich beobachteten Follikelschwellung. Auch diesen Zellen sind wir in einer Reihe der untersuchten Fälle in großer Anzahl begegnet. In der Tabelle sind sie der Kürze halber zur Unterscheidung als „Follikelsternzellen“ bezeichnet.

Es ist klar, daß nach dem Eintritt einer Kreislaufüberschwemmung mit Pestbazillen diese auch in der Milz zur Ablagerung kommen müssen und tatsächlich lassen sich in manchen Fällen auch in diesem Organ ganz kolossale Mengen dieser Bakterien nachweisen. Sie liegen dann meist in großen rundlichen Haufen vorwiegend in der Umgebung der kleinen Milzarterien (Taf. XI Fig. 24) oder in der Peripherie der Follikel

---

[1]) Eine Organwage stand leider ebensowenig wie eine Leichenwage zur Verfügung.

zwischen deren Zellen eingestreut, seltener in netzförmigen Zügen durch die ganze Pulpa hindurch gewuchert.

Die sogenannten parenchymatösen Organe, Leber und Nieren, weisen fast in allen Fällen, in welchen die Krankheit auch nur einige Tage angedauert hatte, Anzeichen oft sehr schwerer Entartungszustände auf, wie sie auch bei anderen akuten Infektionskrankheiten mit tödlichem Ausgang fast regelmäßig beobachtet werden. Wir sehen alle Grade der trüben Schwellung und der beginnenden Fettdegeneration.

Eine besondere Eigentümlichkeit in der Leber sind die rundlichen, umschriebenen Anhäufungen von Lymphocyten, welche manchmal geradezu einen follikelähnlichen Charakter aufweisen. In einem Falle war es in diesem Organ zur Bildung multipler embolischer Abszesse mit massenhaften Pestbazillen gekommen (Taf. V Fig. 13).

In der Niere scheinen in erster Linie neben der diffusen Intoxikationswirkung besonders die Glomeruli der Angriffspunkt des Pestvirus zu sein. Schon makroskopisch erkennt man ihre Vergrößerung und die starke Injektion ihrer Schlingen. Mikroskopisch sieht man in ihnen oft Blutaustritte und Epitheldesquamationen und findet sie überschwemmt mit sehr reichlichen Pestbazillen. In sechs daraufhin untersuchten Fällen war die Einspülung von Pestbazillen in die Glomeruli mikroskopisch nachweisbar. Unter Umständen kann es dadurch zu schwersten mit Degenerationen und Hämorrhagieen gepaarten Entzündungserscheinungen kommen, die namentlich an den Glomeruli Veränderungen hervorrufen, wie wir sie sonst nur bei den deletärsten Formen der postskarlatinösen oder septischen Nephritis sehen (Taf. XV Fig. 29, 30, 31). Die Ausscheidung von Pestbazillen kann dabei, wie ein Blick auf Taf. XIV Fig. 32 lehrt, eine außerordentlich starke sein und die Infektiosität des Harnes derartiger Personen muß bei der bekannten Tenazität des Pestvirus eine nicht zu unterschätzende Gefahr für die Umgebung bilden. Übrigens konnten ja auch die Wiener Forscher in 5 von 17 daraufhin untersuchten Fällen Pestbazillen im Leichenharn auffinden.

Die mannigfaltigen Schleimhautblutungen, welche im Gefolge der Pest auftreten können, sind von allen bisherigen Untersuchern konstatiert worden. Auch in unseren Fällen waren sie besonders im Magen manchmal sehr stark ausgebildet (Taf. V Fig. 15). Auch das Nierenbecken kann gelegentlich der Sitz solcher Blutungen sein, welche wohl als Ausdruck der allgemeinen Sepsis erregenden Wirkung des Pestvirus aufzufassen sind.

Bezüglich der jetzt sehr reichhaltigen Literatur über Pest kann ich hier, um unnötige Wiederholungen zu vermeiden, auf die Zusammenstellungen verweisen, welche sich in folgenden Werken finden:

Müller-Pöch, Die Pest, Nothnagel's Spezielle Pathologie u. Therapie Bd. V T. IV, Wien 1900, Alfred Hölder.
Albrecht-Ghon, Die Beulenpest in Bombay im Jahre 1897, Wien 1898—1900.
Scheube, Die Krankheiten der warmen Länder, Jena 1903, Gust. Fischer. (Sehr vollständige Bibliographie p. 41—53.)

Mit der Frage der Serumbehandlung der Pest befassen sich folgende neuere Arbeiten:

Haffkine, W. M., Summarised Report on the Bombay Plague Research-Laboratory for 1896—1902.
—, Id. for 1902—1904.
Choksy, N. H., Report on the treatement of plague with Prof. Lustig's serum, „Times of India" Press, Bombay 1901.
—, „Eagle" Printing office, Bombay 1903.
Mayr, A., A paper on Professor Lustig's curative plague serum, Bombay 1900.

Sonstige Literaturangaben finden sich im Text.

Erklärung der Abbildungen.

Tafel I.

Fig. 1. Primärer hämorrhagischer und nekrotischer Bubo der inguinalen Lymphdrüsen von Fall IV, M. 33 J.

Fig. 2. Primärer Bubo der rechten Pectorallymphdrüsen. Fall III, W. 35 J.

Fig. 3. Primärer Bubo der Axillardrüsen (4. Krankheitstag). Fall VII, W. 7 J.

Fig. 4. Solitärer Bubo der Axillardrüsen mit beginnender Nekrose. Fall XV, M. 50 J.

Tafel II.

Fig. 5. Primärer hämorrhagischer Bubo 2. Ordnung der iliacalen Lymphdrüsen. Blutungen unter der Intima der benachbarten Venen und Arterien. Fall IV, M. 33 J.

Fig. 6. Bubo 2. Ordnung der iliacalen Lymphdrüsen mit ausgedehnten Blutungen im umgebenden Gewebe und unter dem Peritoneum. Fall XI, M. 23 J.

Fig. 7. Primärer Bubo der äußeren Inguinaldrüsen mit vorgeschrittener Nekrose. Fall VI, M. 30 J.

Fig. 8. Konfluierende lobuläre sekundäre Pestpneumonie mit Hepatisation im rechten Unterlappen. Fall X, M. 40 J.

Tafel III.

Fig. 9. Sekundäre Pestpneumonie des rechten Unterlappens (lobäre Hepatisation) bei primären Bubonen der mandibularen Lymphdrüsen. Fall VIII, M. 25 J.

Fig. 10. Multiple embolische Pestherde in der Lunge. Fall V, M. 25 J.

Fig. 11. Konfluieren der embolischen Pestherde in der Lunge. Fall V, M. 25 J.

Tafel IV.

Fig. 12. Indurative Pestpneumonie des rechten Oberlappens mit multiplen bronchiektatischen Pestkavernen. Fall XIV, M. 16 J.

Fig. 14. Hämorrhagische Pestnephritis bei Lungenpest. Fall XIV, M. 16 J.

Tafel V.

Fig. 13. Multiple embolische Pestabszesse in der Leber bei Pestpyämie. Fall V, M. 25 J.

Fig. 15. Multiple Schleimhauthämorrhagieen im Magen bei Bubonenpest. Fall XI, M. 23 J.

Tafel VI.

Fig. 16. Zellanhäufung im Randsinus eines primären Bubos. Fall I. Zeiss DD, Ok. 4, projiziert auf 160 mm.

Fig. 17. Kapsel und Randsinus eines primären Bubos. Exsudatbildung. Fall I. Zeiss DD, Ok. 4, projiziert auf 160 mm.

Tafel VII.

Fig. 18. Fibringerinnungen zwischen den Zellen in einem primären Bubo. Fall I. Zeiss homog. Immers. $^1/_{12}$, Ok. 1, projiziert auf 208 mm.

Tafel VIII.

Fig. 19. Nekrose in einem primären Bubo. Fibrinthromben in den Gefäßen. Fall I. Zeiss AA, Ok. 2, projiziert auf 143 mm.

Tafel IX.

Fig. 20. Pestbazillenhaufen in einem primären Bubo. Fall II. Zeiss AA, Ok. 4, projiziert auf 218 mm.

Fig. 21. Bazillenhaufen in den Sinusräumen eines Bubo. Fall II. Zeiss homog. Immers. $^1/_{12}$, Ok. 2, projiziert auf 125 mm.

Tafel X.

Fig. 22. Bubo. Ausbreitung der Pestbazillen in das umgebende Gewebe. Fall III. Zeiss AA, Ok. 2, projiziert auf 144 mm.

Fig. 23. Ansammlung von Pestbazillen im Randsinus eines Bubo 2. Ordnung. Fall IX. Zeiss AA, Ok. 1, projiziert auf 150 mm.

Tafel XI.

Fig. 24. Ansammlung von Pestbazillen in einem Milzfollikel. Fall VII. Zeiss homog. Immers. $^1/_{12}$, Ok. 2, projiziert auf 203 mm.

Tafel XII.

Fig. 25. Embolische Pestpneumonie. Dunkle Bazillenhaufen in den Alveolen. Fall V. ZEISS AA, Ok. 1, projiziert auf 164 mm.

Fig. 26. Embolische Pestpneumonie. Pestbazillen in einer Alveole. Kranzförmige Epithelabhebungen. Fall V. ZEISS homog. Immers. $^1/_{12}$, Ok. 2, projiziert auf 154 mm.

Tafel XIII.

Fig. 27. Pestbronchitis bei Bubonenpest in einem kleinen Bronchus. Fall VI. ZEISS homog. Immers. $^1/_{12}$, Ok. 2, projiziert auf 241 mm.

Tafel XIV.

Fig. 28. Indurative Pestpneumonie. Einwachsen eines Fibroblastensprosses vom adventitiellen Gewebe einer Arterie aus. Fall XIV. ZEISS DD, Ok. 2, projiziert auf 152 mm.

Fig. 32. Hämorrhagische Pestnephritis. Ausscheidung von Pestbazillen in einem geraden Harnkanälchen. Fall XIV. ZEISS homog. Immers. $^1/_{12}$, Ok. 2, projiziert auf 140 mm.

Tafel XV.

Fig. 29. Hämorrhagische Glomerulonephritis. Exsudat und nekrotische Epithelien in der Kapsel eines Glomerulus. Fall XIV. ZEISS DD. Ok. 2, projiziert auf 202 mm. *a* Desquamierte Epithelien, *b* nekrotische Massen.

Fig. 30. Hämorrhagische Glomerulonephritis. Hämorrhagie in einem Glomerulus. Fall XIV. ZEISS DD, Ok. 2, projiziert auf 202 mm. *a* BOWMAN'sche Kapsel, *b* verkleinerte Gefäßschlingen, *c* desquamierte Epithelien und Leukocyten.

Fig. 31. Hämorrhagische Pestnephritis. Hämorrhagieen und Epitheldesquamationen in den Harnkanälchen. Fall XIV. ZEISS DD, Ok. 2, projiziert auf 202 mm.

Nähere Erklärungen der Figuren im Text.

Lippert & Co. (G. Pätz'sche Buchdruckerei), Naumburg a/S.

Fig. 1.

Fig. 2.

Fig. 3.

Fig. 4.

Verlag von Gustav Fischer, Jena.

F. Reichhold, Lithogr. Kunstanstalt, München

Fig.5.

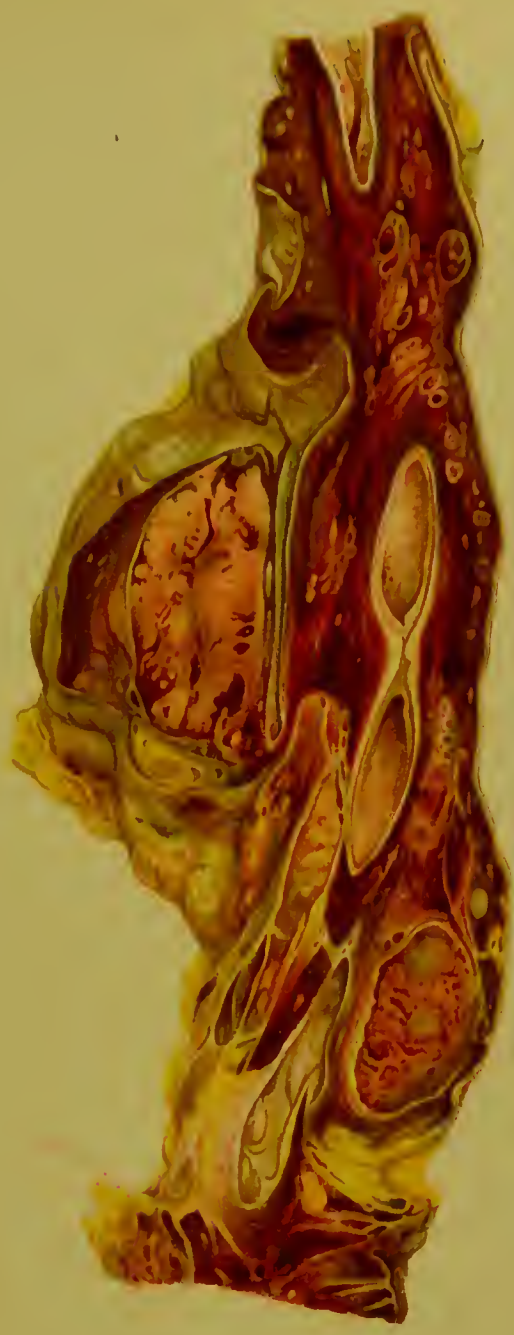

Fig.6.

Fig.7.

Fig.8.

rck, Pest.

Verlag von Gustav Fischer, Jena.

F. Reichhold, Lithogr. Kunstanstalt, München

Fig. 9.

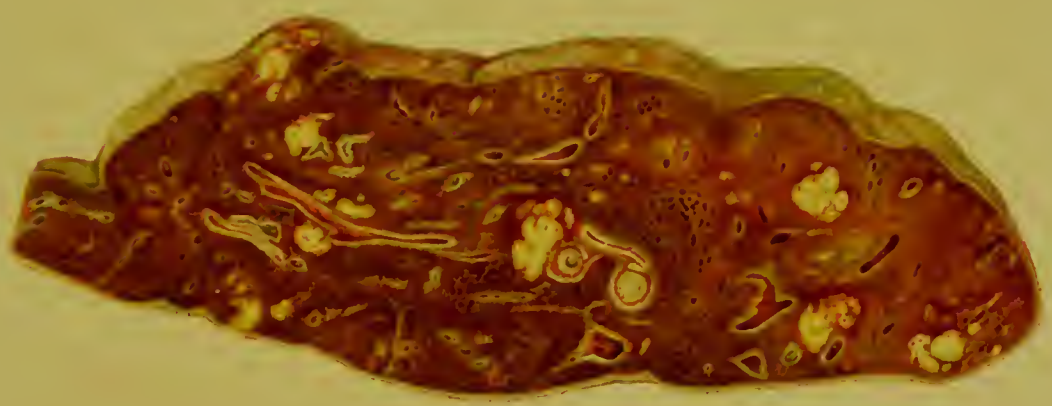

Fig. 10.

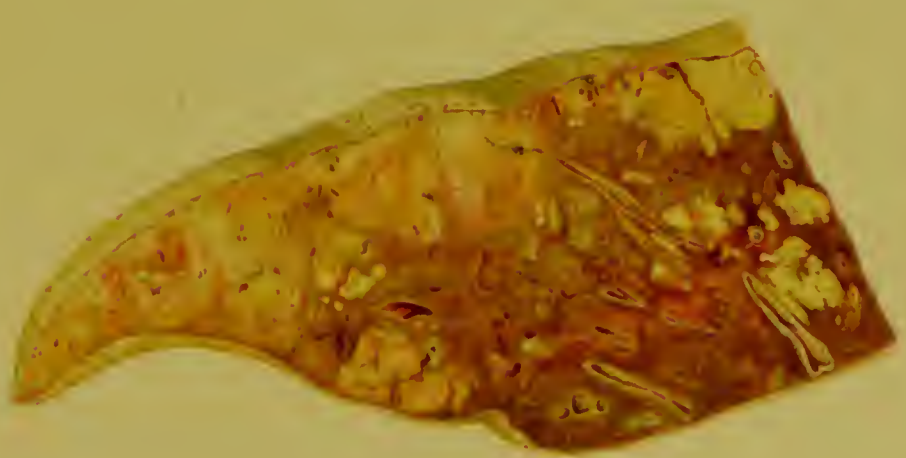

Fig. 11.

k, Pest.

Verlag von Gustav Fischer Jena

F. Reichhold, Lithogr. Kunstanstalt, München

Fig.12.

Fig.14.

rck, Pest. Verlag von Gustav Fischer, Jena.

F.Reichhold, Lithogr.Kunstanstalt, München.

Fig. 13.

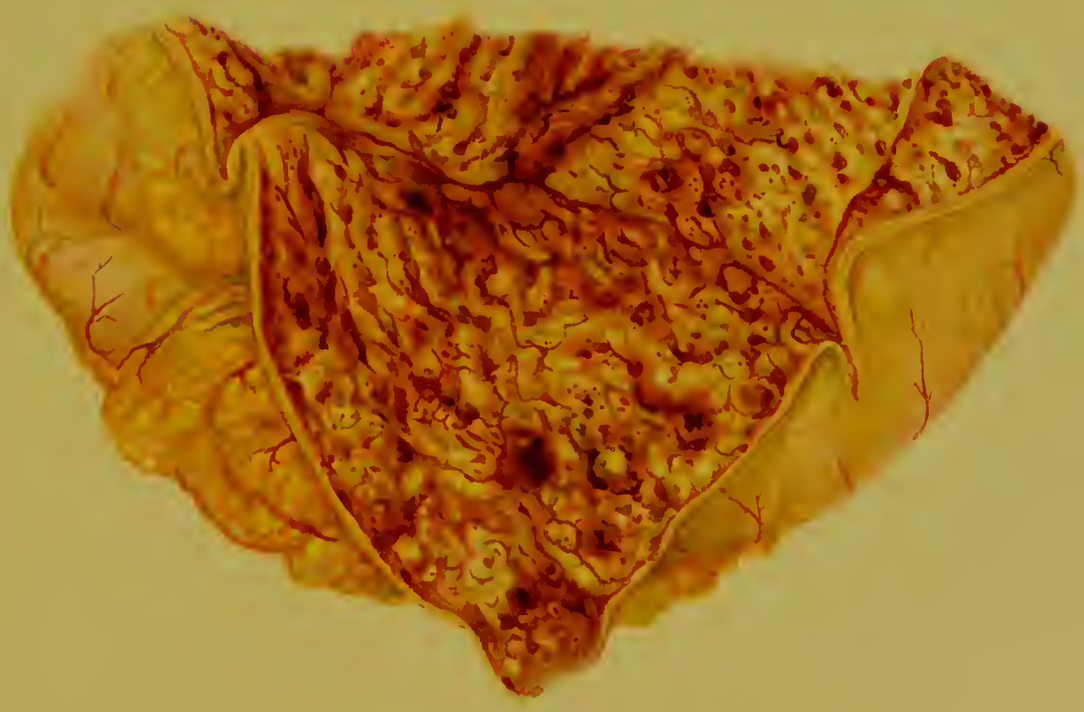

Fig. 15.

urck Pest.

Verlag von Gustav Fischer, Jena.

F. Reichhold, Lithogr. Kunstanstalt, München

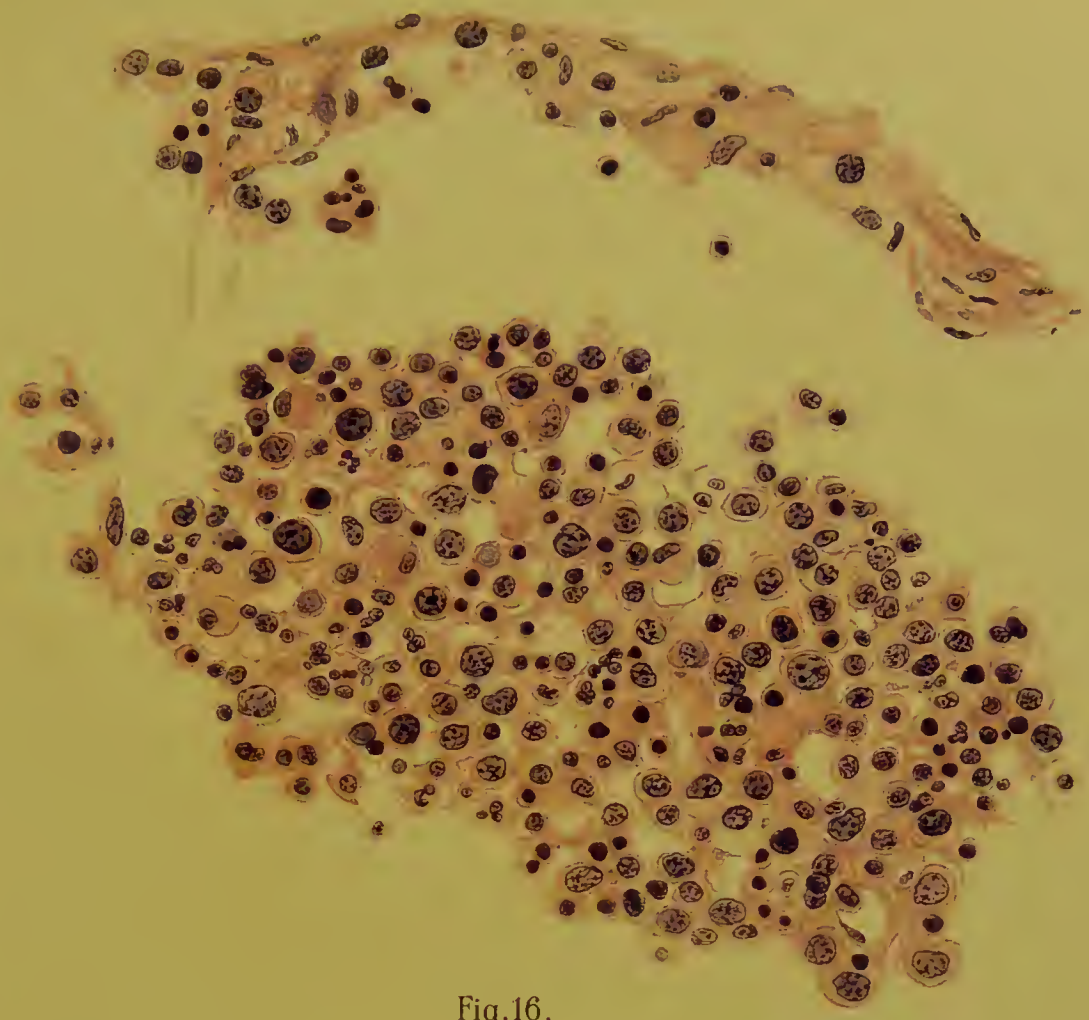

Fig.16.

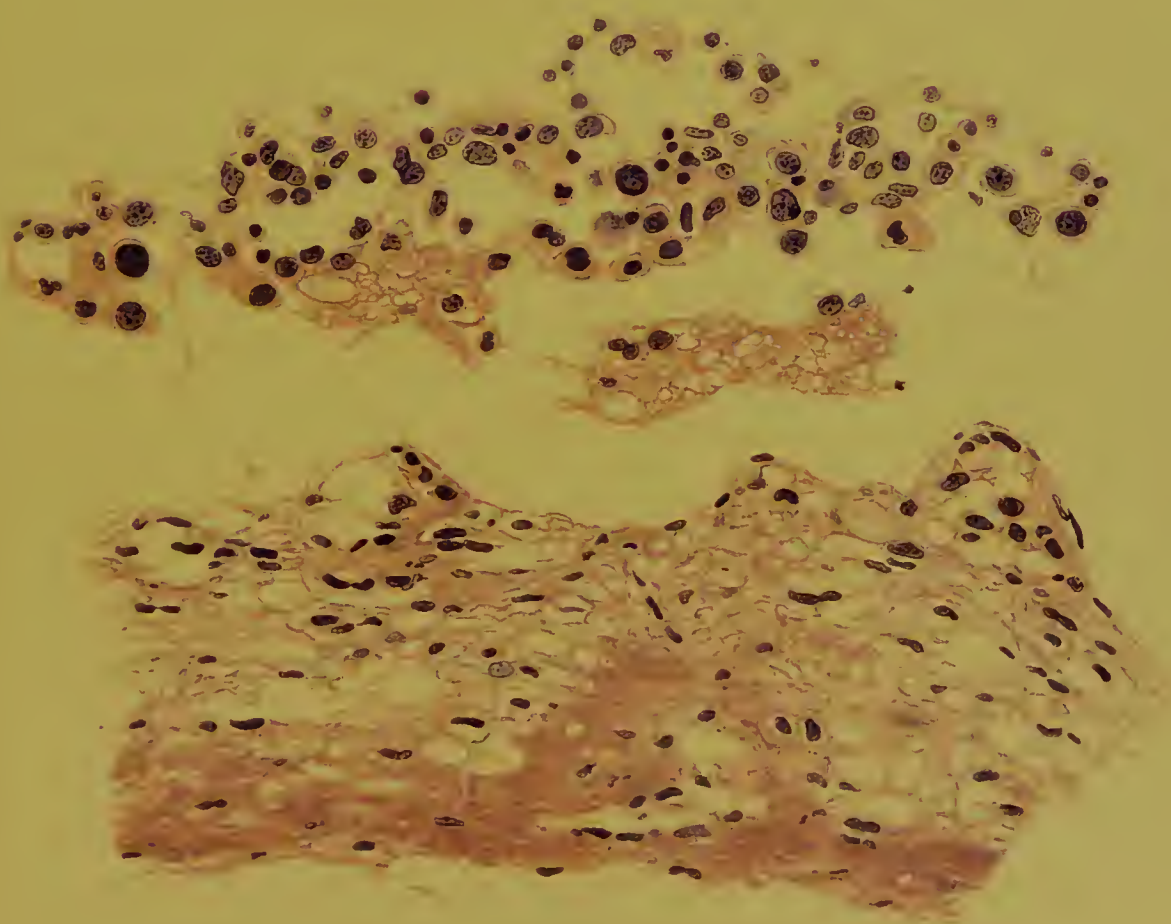

Fig.17.

Kirck, Pest.

Verlag von Gustav Fischer, Jena.

F Reichhold, Lithogr. Kunstanstalt, München.

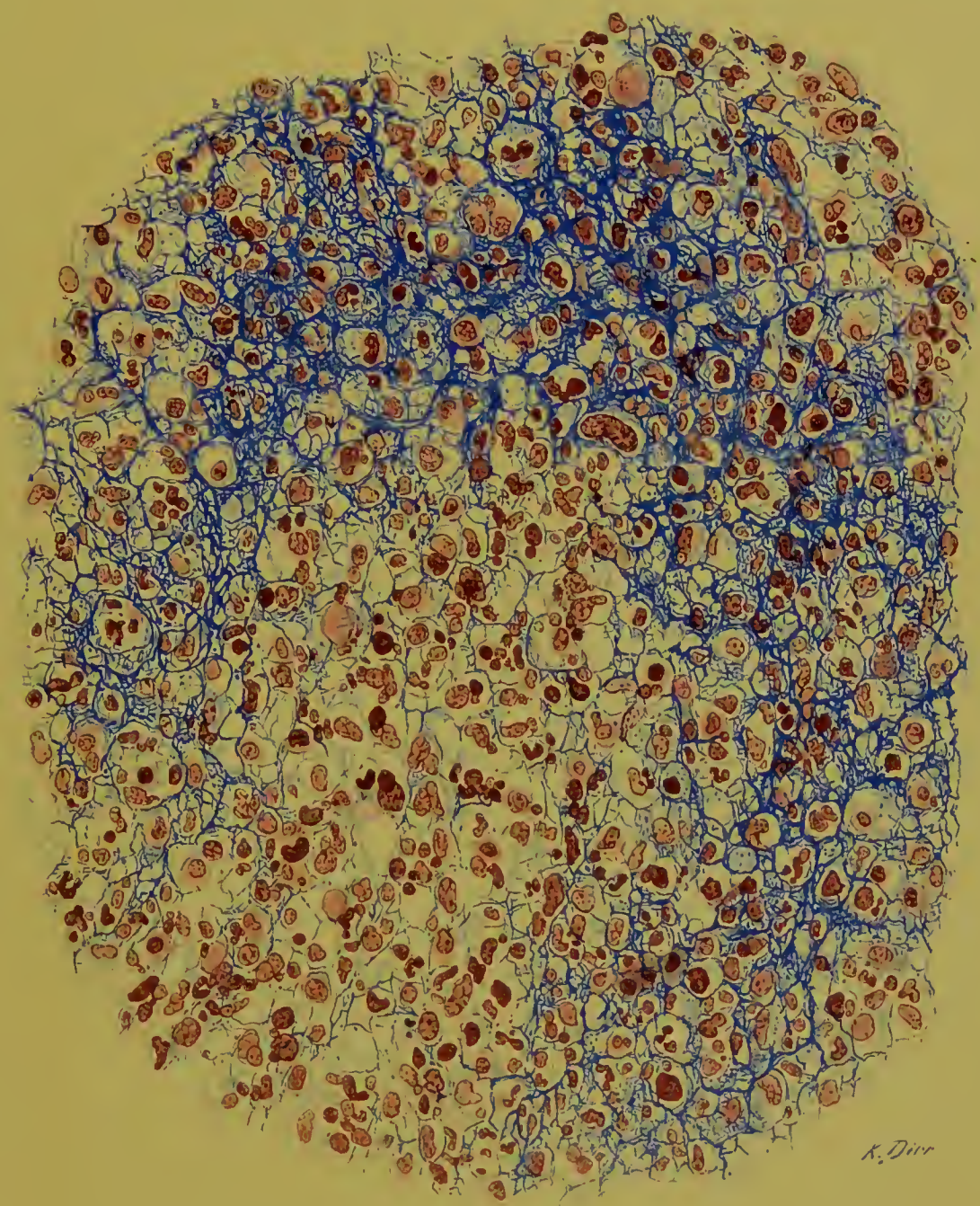

Fig. 18.

Dürck, Pest.

Verlag von Gustav Fischer, Jena.

F. Reichhold, Lithogr. Kunstanstalt, München.

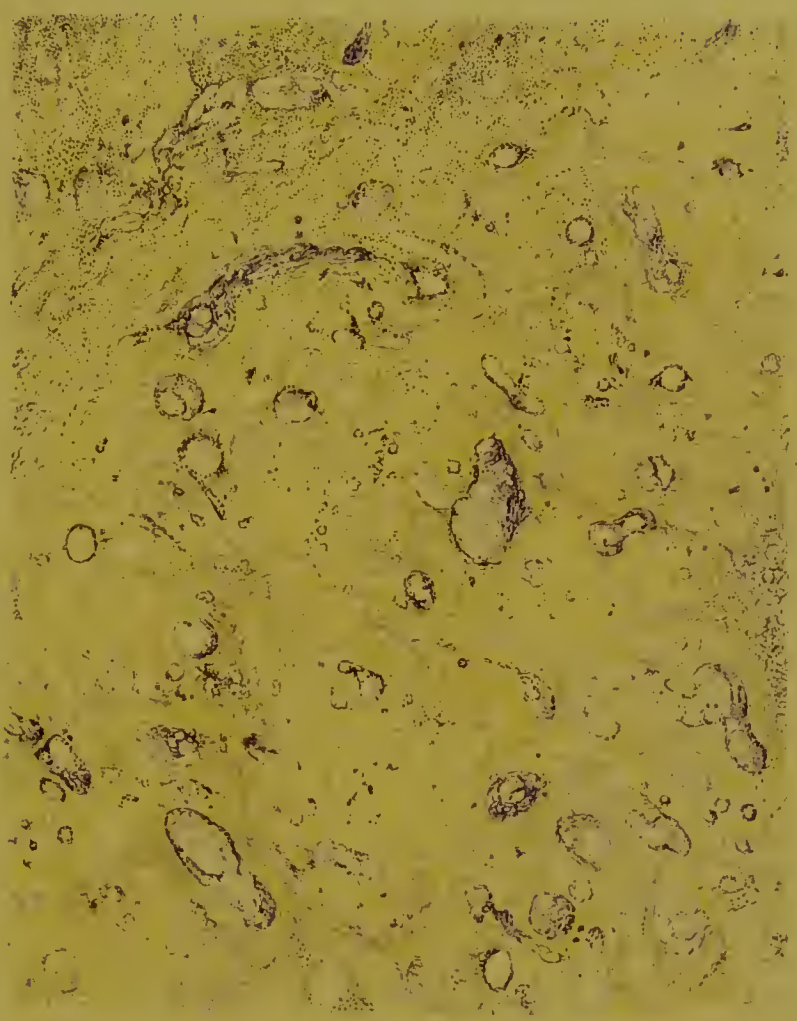

Fig. 19.

Dürck, Pest. Verlag von Gustav Fischer, Jena.

F. Reichhold, Lithogr. Kunstanstalt, München.

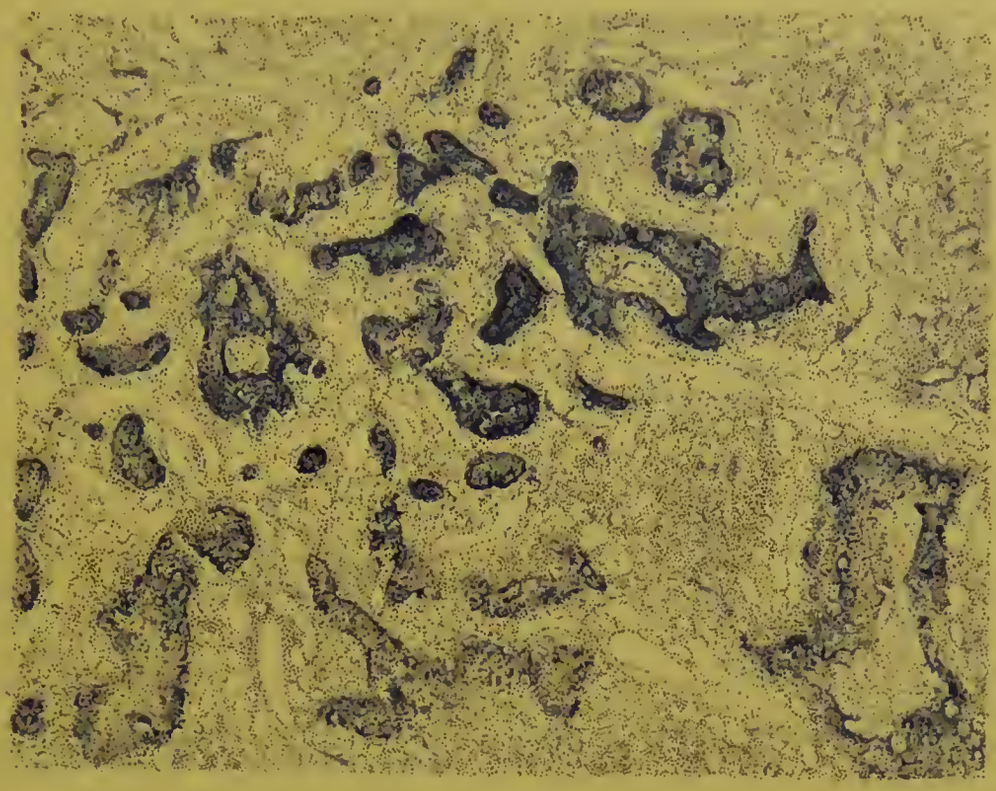

Fig. 20.

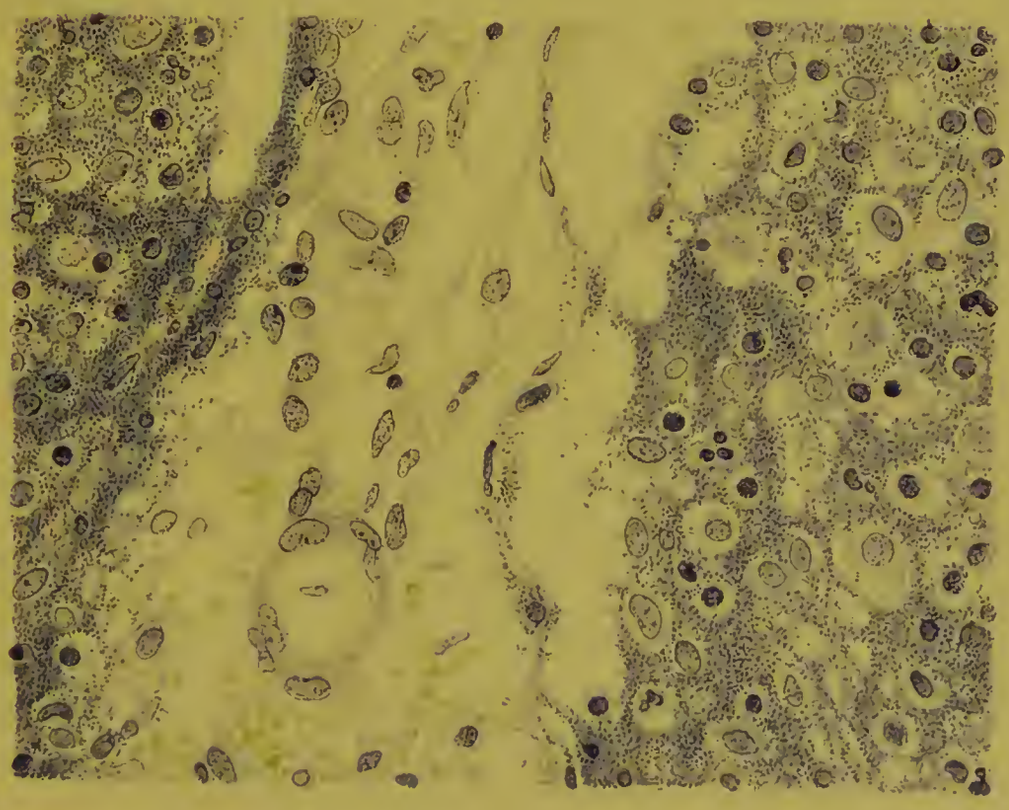

Fig. 21.

Dürck, Pest.

Verlag von Gustav Fischer, Jena.

F. Reichhold, Lithogr. Kunstanstalt, München.



Fig. 22.



Fig. 23.

Dürck, Pest.

Verlag von Gustav Fischer, Jena.

F. Reichhold, Lithogr. Kunstanstalt, München.

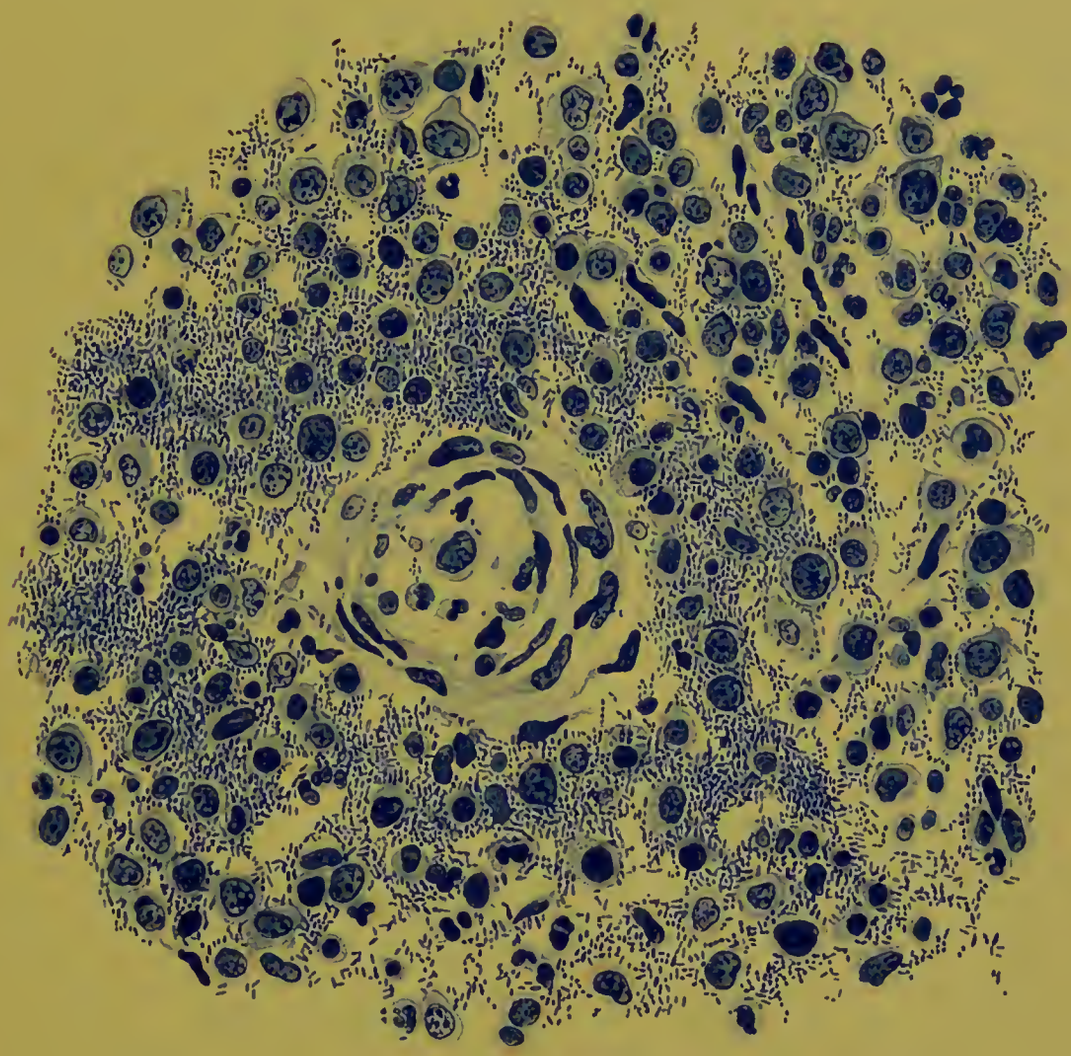

Fig. 24.

Dürck, Pest.

Verlag von Gustav Fischer, Jena

F. Reichhold, Lithogr. Kunstanstalt, München.

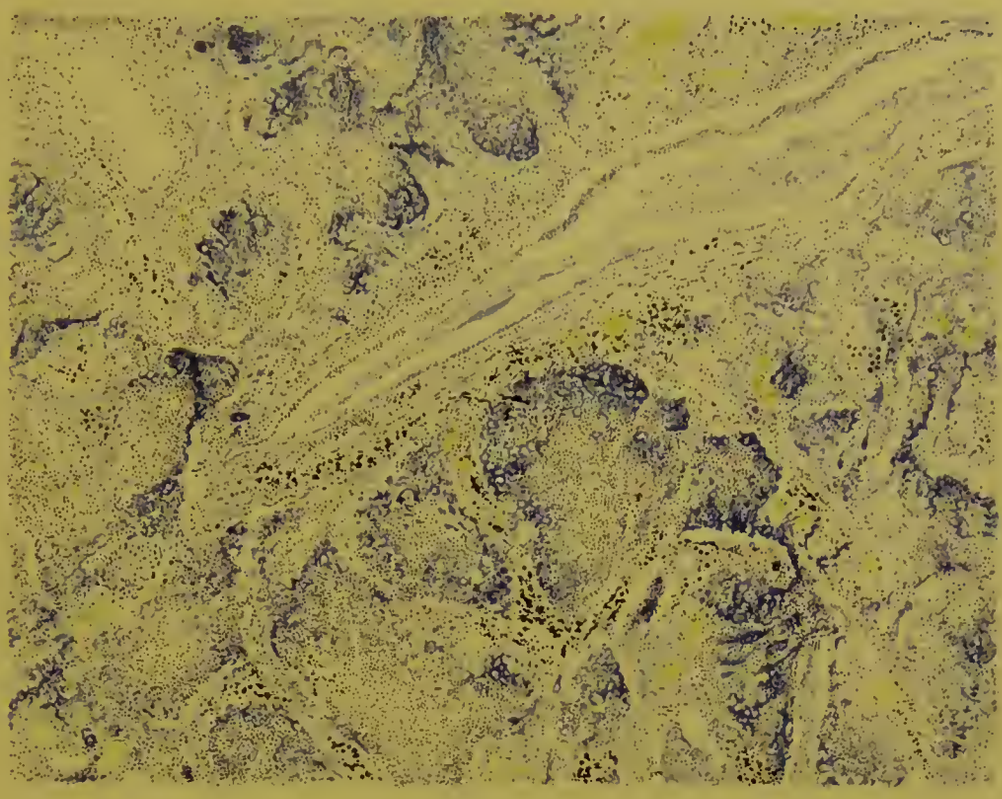

Fig 25.

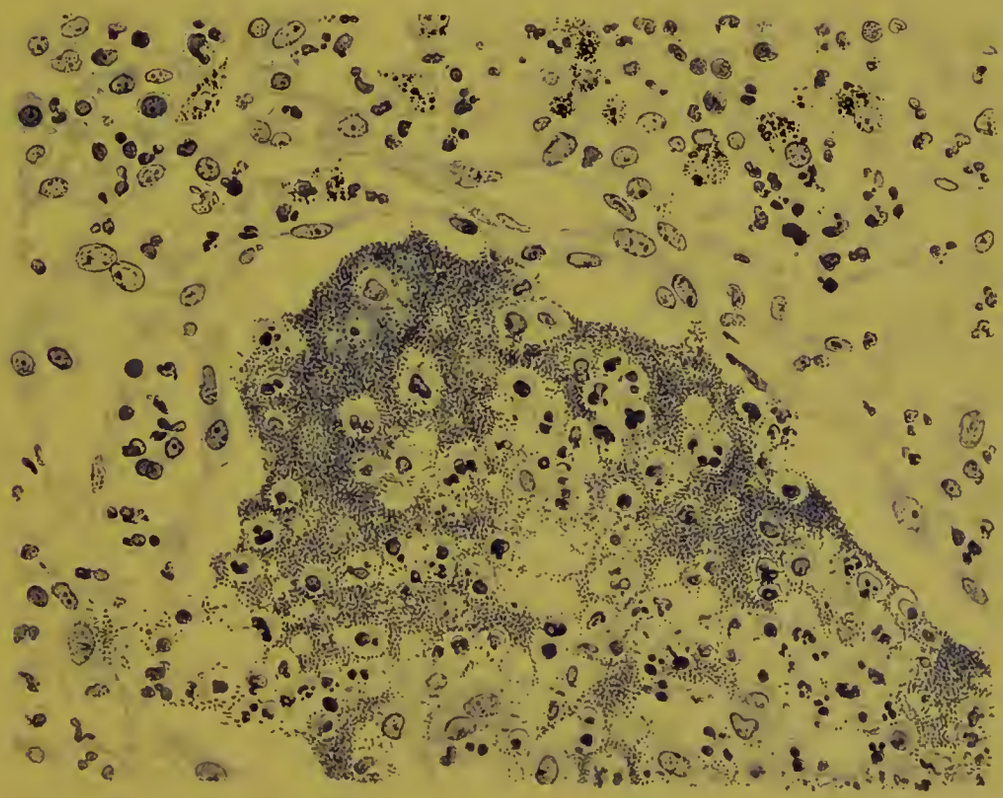

Fig. 26.

Dürck, Pest.

Verlag von Gustav Fischer, Jena

F. Reichhold, Lithogr. Kunstanstalt, München

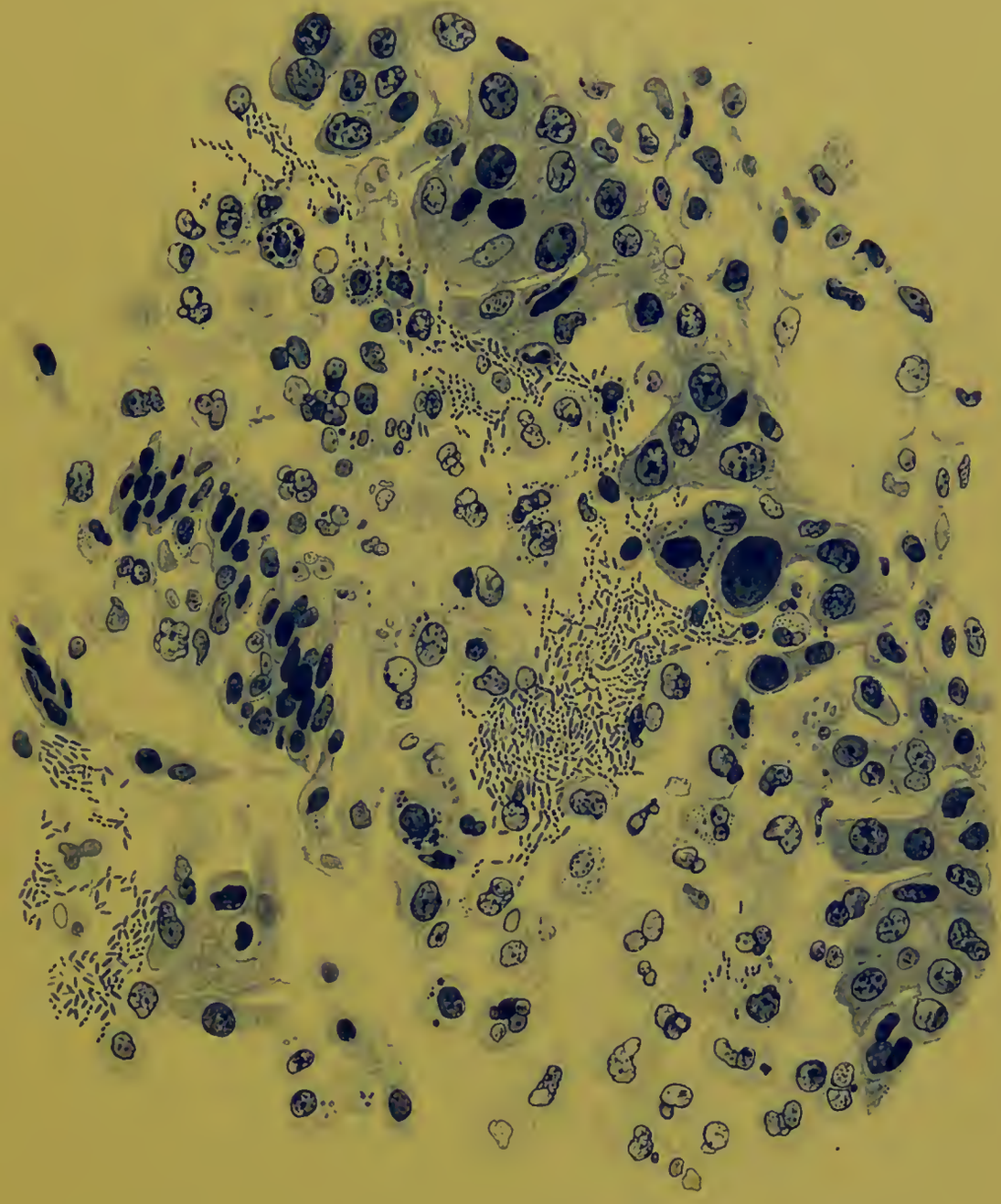

Fig. 27.

Dürck, Pest.

Verlag von Gustav Fischer, Jena.

F. Reichhold, Lithogr. Kunstanstalt, München.



Fig. 28.

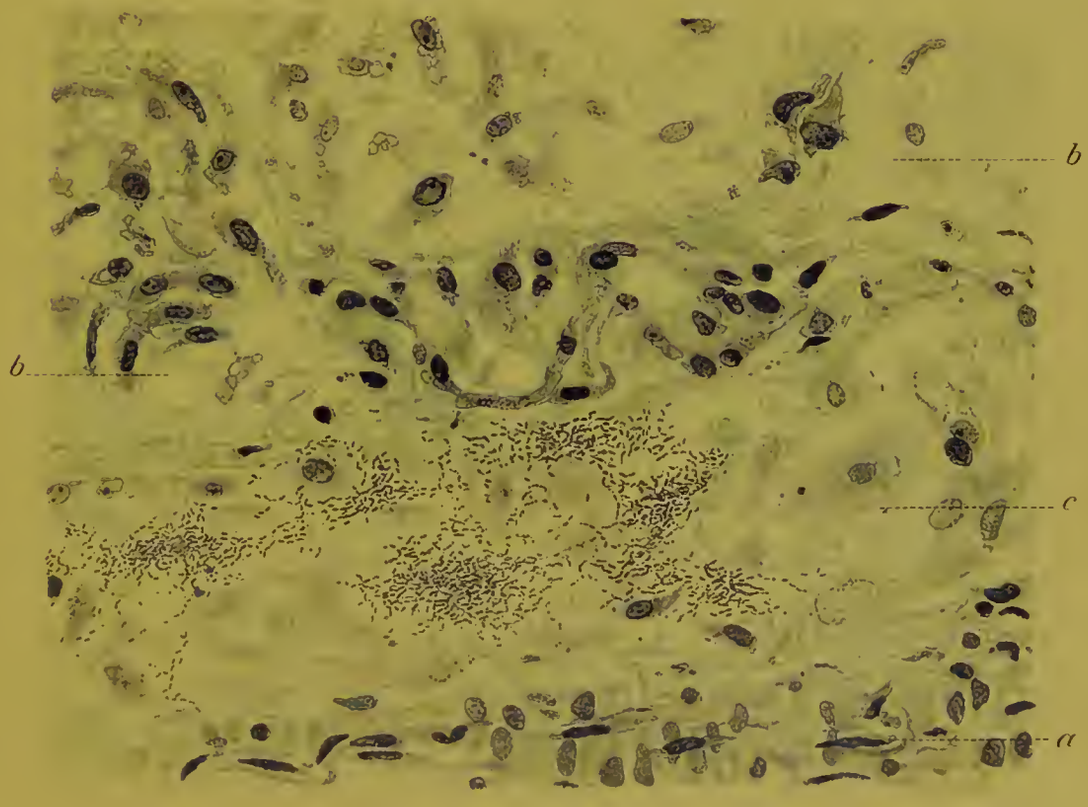

Fig. 32.

Dürck, Pest.

Verlag von Gustav Fischer, Jena.

F. Reichhold, Lithogr. Kunstanstalt, München

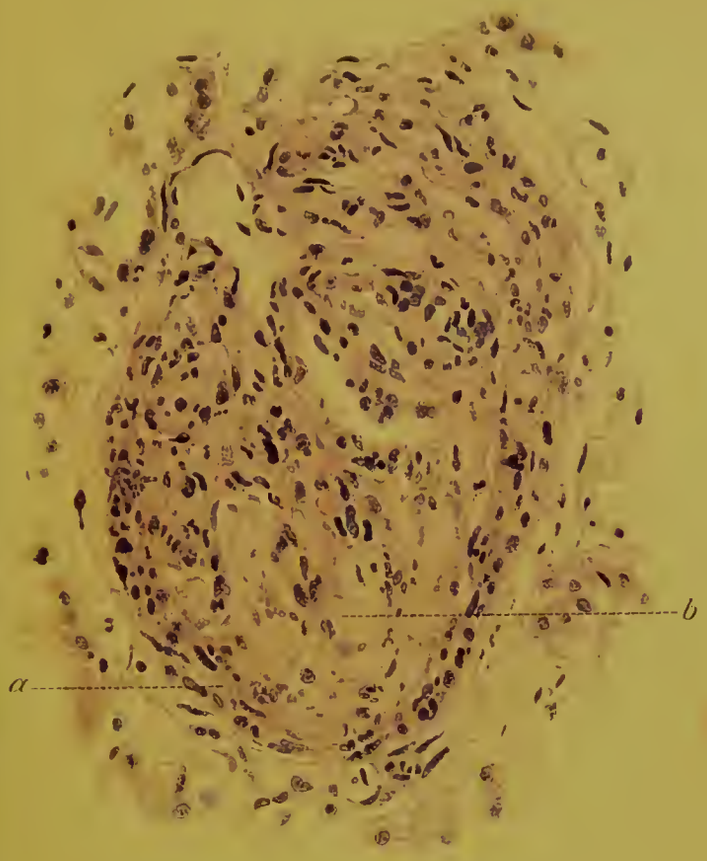

Fig. 29.

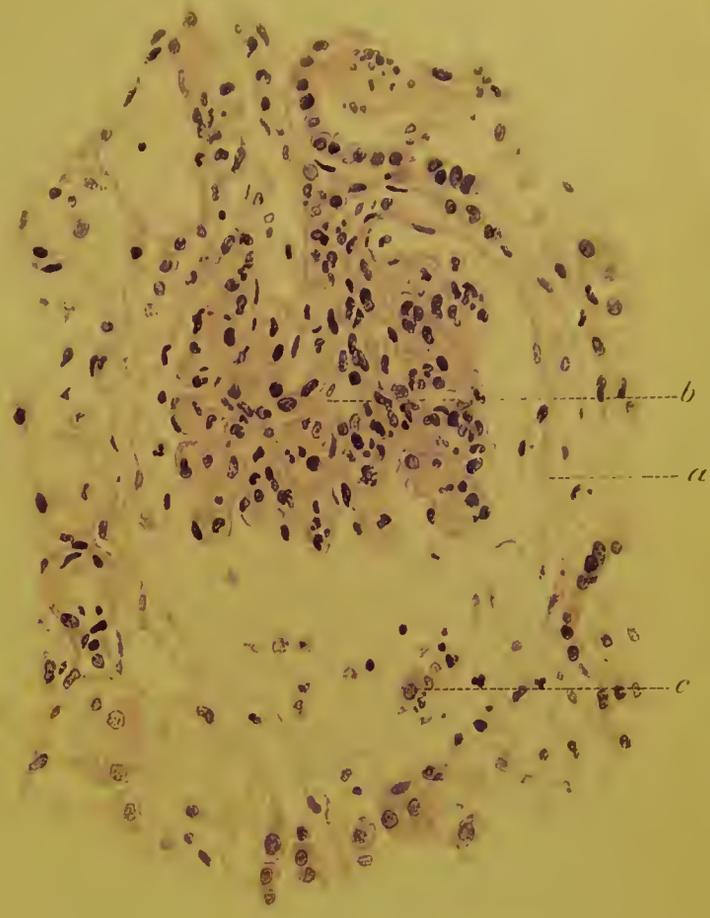

Fig. 30.

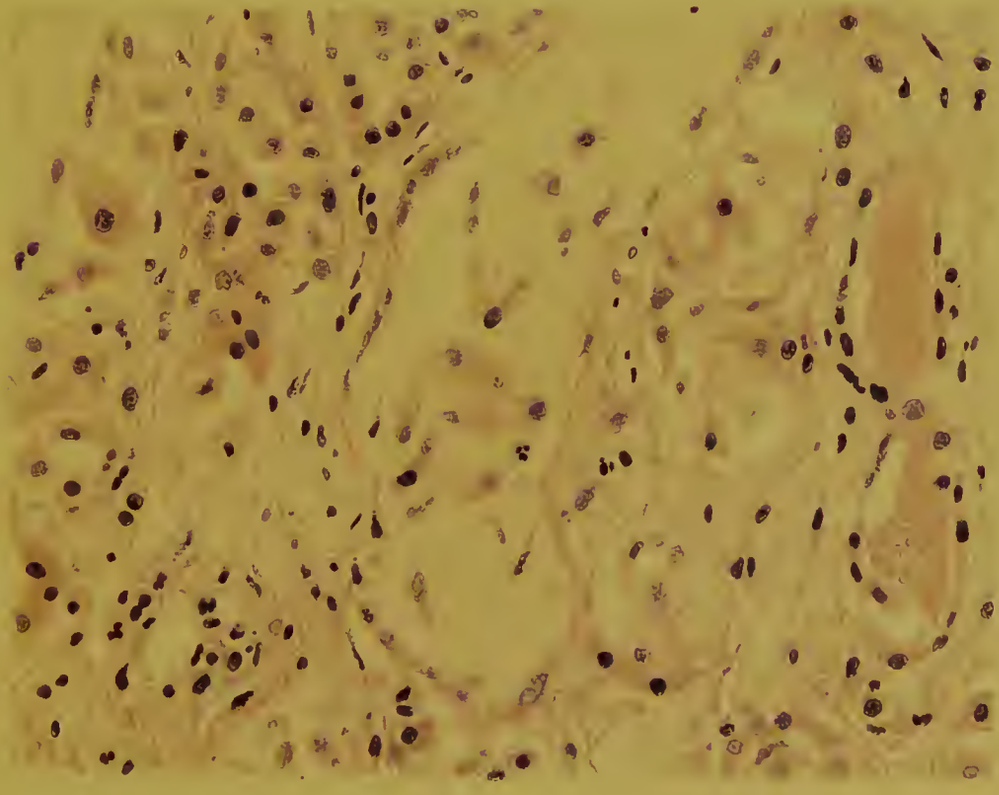

Fig. 31.

Dürck, Pest.

Verlag von Gustav Fischer, Jena.

F. Reichhold, Lithogr. Kunstanstalt, München

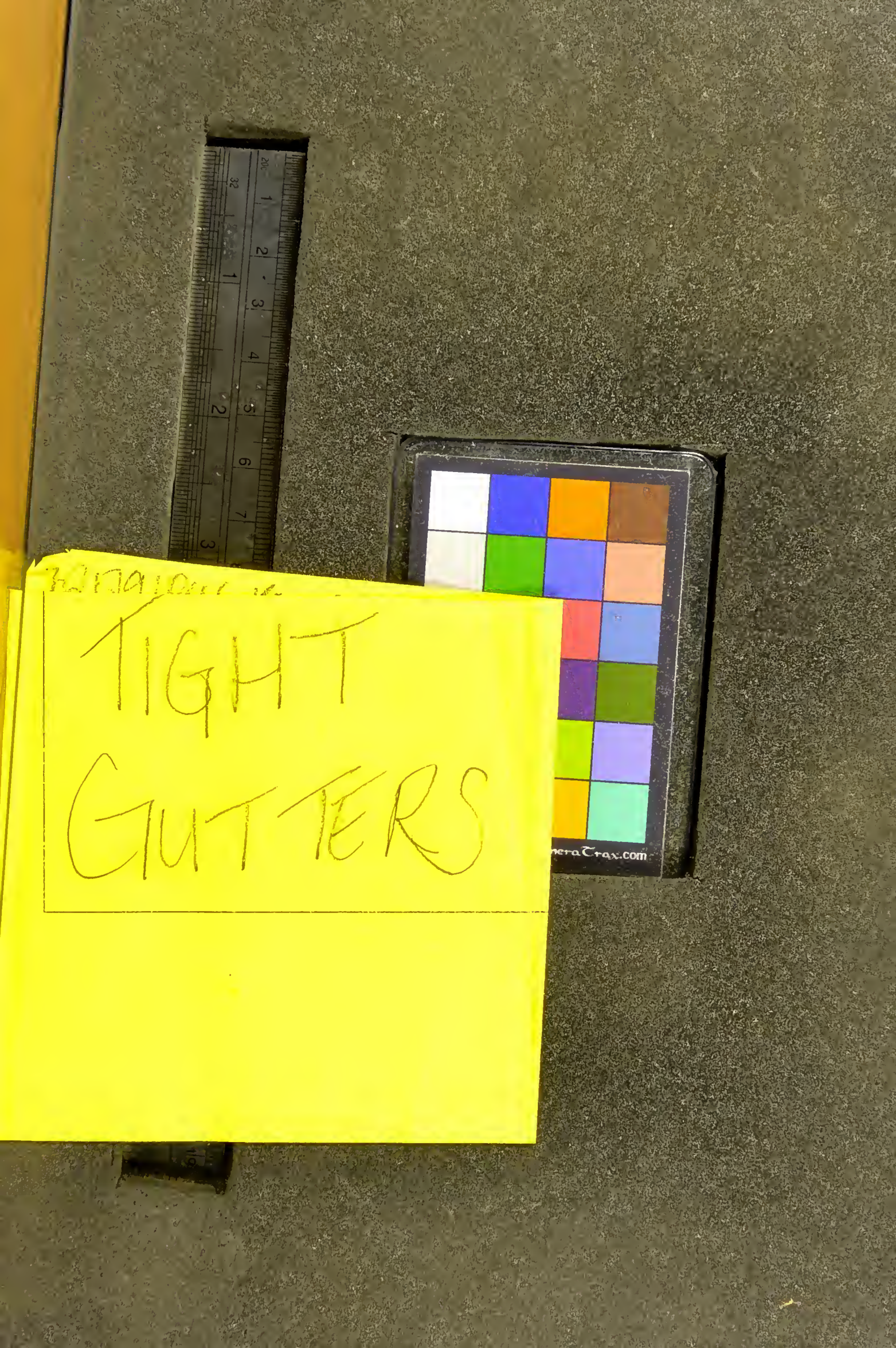
TIGHT
GUTTERS